T.C.
İSTANBUL YENİ YÜZYIL ÜNİVERSİTESİ
SAĞLIK BİLİMLERİ ENSTİTÜSÜ
KLİNİK EMBRİYOLOJİ ANABİLİM DALI

SUBFERTİL HASTALARDA BAZI KAN DEĞERLERİNİN SEMEN PARAMETRELERİ ÜZERİNDEKİ ETKİSİ

YÜKSEK LİSANS TEZİ

CANAN ÖZGEN

TEZ DANIŞMANI
Dr.Öğr. Üyesi ELİF ŞAHİN

İSTANBUL, 2025

T.C.
İSTANBUL YENİ YÜZYIL ÜNİVERSİTESİ
SAĞLIK BİLİMLERİ ENSTİTÜSÜ
KLİNİK EMBRİYOLOJİ ANABİLİM DALI

SUBFERTİL HASTALARDA BAZI KAN DEĞERLERİNİN SEMEN PARAMETRELERİ ÜZERİNDEKİ ETKİSİ

YÜKSEK LİSANS TEZİ

CANAN ÖZGEN

Tez Danışmanı: Dr. Öğr. Üyesi ELİF ŞAHİN
Jüri Üyesi: Prof. Dr. Tülay İREZ
Jüri Üyesi: Doç. Dr. Elif Sinem BİRELLER

İSTANBUL, 2025

T.C.
İSTANBUL YENİ YÜZYIL ÜNİVERSİTESİ
SAĞLIK BİLİMLERİ ENSTİTÜSÜ MÜDÜRLÜĞÜ
TEZ ONAY BELGESİ

Klinik Embriyoloji Tezli Yüksek Lisans Programı 21111102012 numaralı öğrencisi Canan ÖZGEN'in'in "SUBFERTİL HASTALARDA BAZI KAN DEĞERLERİNİN SEMEN PARAMETRELERİ ÜZERİNDEKİ ETKİSİ" adlı tez çalışması, Enstitümüz Yönetim Kurulunun 10/01/2025 tarih ve 2025/01 sayılı kararıyla oluşturulan jüri tarafından oy birliği ile Yüksek Lisans Tezi olarak kabul edilmiştir.

Tez Savunma Tarihi: 31/01/2025

Dr. Öğr. Üyesi ELİF ŞAHİN
Tez Danışmanı

Prof. Dr. Tülay İREZ
Jüri Üyesi

Doç. Dr. Elif Sinem BİRELLER
Jüri Üyesi

ETİK BEYAN

İstanbul Yeni Yüzyıl Üniversitesi Sağlık Bilimleri Enstitüsü Tez Yazım Kurallarına uygun olarak hazırladığım bu tezde;

- Tez içinde sunduğum verileri, bilgileri ve dokümanları akademik ve etik kurallar çerçevesinde elde ettiğimi,

- Tüm bilgi, belge, değerlendirme ve sonuçları bilimsel etik ve ahlak kurallarına uygun olarak sunduğumu,

- Tez çalışmasında yararlandığım eserlerin tümüne uygun atıfta bulunarak kaynak gösterdiğimi,

- Kullanılan verilerde herhangi bir değişiklik yapmadığımı,

- Bu tezde sunduğum çalışmanın özgün olduğunu, bildirir, aksi bir durumda aleyhime doğabilecek tüm hak kayıplarını kabullendiğimi beyan ederim.

31 / 01/ 2025

Canan ÖZGEN

ÖNSÖZ

Yüksek lisans eğitimim sırasında bilgisi, azmi, mütevazi kişiliği, çalışma aşkı ile kendime örnek aldığım sevgisini ve desteğini her zaman hissettiğim sevgili hocam Sayın Prof.Dr. Tülay İREZ'e, tez sürecimde bana her zaman yol gösterici olan, desteğini esirgemeyen, yorulduğum zamanlarda bile bir arkadaştan da öte beni motive eden, bana benden çok inanan, akademisyenliğine ve kişiliğine çok saygı duyduğum ve aynı zamanda çok sevdiğim sevgili danışman hocam Sayın Dr. Öğr. Üyesi Elif ŞAHİN'e, beraber çalışmaktan onur duyduğum, çalışmam sırasında desteğini esirgemeyen değerli hocam Sayın Doç. Dr. Emre SALABAŞ'a, istatistiki analizler konusunda yardımlarını esirgemeyen Sayın Doç.Dr. Şenol ÇELİK hocama, bir abim olsaydı nasıl olurdu diye hiçbir zaman düşündürtmeyen hayatım boyunca olduğu gibi tezimin her aşamasında da yardımını, desteğini hissettiğim sevgili abim Sayın Prof. Dr. Tugay AYAŞAN'a ve benden desteğini esirgemeyen sevgili geniş aileme sonsuz teşekkürlerimi sunuyorum.

Yüksek lisansa başladığım günden beri benimle gurur duyduklarını her zaman söyleyen yorgun düştüğüm zamanlarda rolleri değişip sen yaparsın annecim diyerek beni kaldıran, hayallerimin peşinden koşmam için hiçbir zaman geç olmadığını bana hatırlatan en yakın dostlarım olan sevgili kızlarım Ayşegül ÖZGEN ve İpek ÖZGEN 'e en derin sevgilerimi ve teşekkürlerimi sunuyorum.

İSTANBUL, 2025

Canan ÖZGEN

İÇİNDEKİLER

ETİK BEYAN…… i

ÖNSÖZ ……. ii

TABLOLAR LİSTESİ …… v

ŞEKİLLER LİSTESİ …….. vi

KISALTMALAR LİSTESİ …… vii

ÖZET ……. ix

ABSTRACT …….. x

1.GİRİŞ …….. 1

2.GENEL BİLGİLER …….. 3

2.1. Erkek Üreme Sistemi …… 3

2.1.1.Skrotum …….. 3

2.1.2.Testis……. 4

2.1.3.Seminifer tübüller …….. 5

2.1.4. Sertoli hücreleri……. 6

2.1.5. İnterstisyel doku (leydig hücreleri)……. 7

2.1.6. Genital boşaltım kanalları…… 8

2.1.6.1. Duktus epididimis……... 8

2.1.6.2.Duktus deferens……... 9

2.1.7. Yardımcı genital bezler……. 9

2.1.7.1. Seminal veziküller…….. 10

2.1.7.2. Prostat bezi…….. 10

2.1.7.3. Bulboüretral bezler …… 10

2.1.8. Penis …… 11

2.2. Erkek Üreme Sistemi Üzerinde Etkili Olan Hormonlar….. 11

2.3. Spermatogenez …….. 14

2.4. Epididimal Maturasyon……. 18

2.5.Erkek İnfertilitesinin Nedenleri……. 18

2.5.1.Hipogonadotropik hipogonadizmli endokrin ve sistemik bozukluklar…… 19

2.5.2.Spermatogenezde primer testis defektleri…….. 19

2.5.3.Sperm taşıma bozuklukları……. 20
2.5.4.İdiopatik erkek infertilitesi ……. 21
2.6.Standart Semen Analizi ……. 25
2.6.1.Zaman yönetimi …….. 27
2.6.2.Örnek toplanmasında dikkat edilecek hususlar…… 27
2.6.3.Makroskobik değerlendirme…….. 28
2.6.4.Mikroskobik inceleme…….. 29
2.6.5. Sperm dışı hücreler …… 30
2.6.6.Sperm motilitesi …….. 31
2.6.7.Sperm canlılığı……. 32
2.6.8.Sperm sayımı …….. 32
2.6.9.Sperm morfolojisi …… 33
3. GEREÇ VE YÖNTEM …… 37
4. BULGULAR ……. 40
5. TARTIŞMA VE SONUÇ…….. 50
6. KAYNAKLAR …….. 58

TABLOLAR LİSTESİ

Tablo 4.1: Normozoospermi grubuna ait tanıtıcı istatistikler …… 40

Tablo 4.2: t-testi sonuçları (Normozoospermi) …… 41

Tablo 4.3: Oligoastenoteratozoospermi grubuna ait tanıtıcı istatistikler…… 42

Tablo 4.4: t-testi sonuçları (Oligoastenoteratozoospermi)……. 44

Tablo 4.5: Teratoastenozoospermi grubuna ait tanıtıcı istatistikler ….. 45

Tablo 4.6: t-testi sonuçları (Teratoastenozoospermi)…… 46

Tablo 4.7: Teratozoospermi gubuna ait tanıtıcı istatistikler …….. 47

Tablo 4.8: t-testi sonuçları (Teratozoospermi)…….. 49

ŞEKİLLER LİSTESİ

Şekil 2.1:	Erkek üreme sistemi …….	**3**
Şekil 2.2:	Skrotum…….....	**4**
Şekil 2.3:	Testis……..	**5**
Şekil 2.4:	Seminifer tübüller……..	**6**
Şekil 2.5:	Sertoli hücreleri……..	**7**
Şekil 2.6:	Genital boşaltım kanalları……..	**8**
Şekil 2.7:	Yardımcı genital bezler…….	**9**
Şekil 2.8:	Penis……...	**11**
Şekil 2.9:	Spermatogenezin hormonal kontrol şeması……..…	**13**
Şekil 2.10:	Spermin üretimi……..	**15**
Şekil 2.11:	Spermiyogenez sürecinde spermatidden olgun sperm oluşum evreleri……...….	**17**
Şekil 2.12:	Y kromozomu uzun kolunda Azospermi Faktör (AZF) bölgesinde oluşabilecek delesyon bölgeleri…….	**20**
Şekil 2.13:	Sperm morfolojisi……..	**33**
Şekil 2.14:	Sperm baş defektleri ……..	**35**
Şekil 2.15:	Sperm baş defektleri……...	**35**
Şekil 2.16:	Sperm boyun ve orta kısım defektleri……	**35**
Şekil 2.17:	Sperm kuyruk defektleri ……...….	**36**
Şekil 2.18:	Diff-Quick yöntemi ile boyanmış sperm görüntüleri……..	**36**

KISALTMALAR LİSTESİ

ABP: Androjen Bağlayıcı Protein

AFP: Alfa Fetal Protein

AMH: Anti –Müllerian Hormon

AZF: Azospermik Faktör

Ca: Kalsiyum

Chol: Kolesterol

CRP: C-reaktif Protein

DHEA: Dehidroepiandrostenodion

DHT: 5-alfa-dihidrotestosteron

DNA: Deoksiribo Nükleik Asit

DSÖ: Dünya Sağlık Örgütü

FSH: Folikül Stimülan Hormon

GNRH: Gonadotropin Releasing Hormon

hCG: Human Chorionic Gonadotropin

HDL: High Density Lipoprotein

ICSH: Interstitial Cell-Stimulating Hormon

INF-gama: İnterferon Gamma

LDL: Low Density Lipoprotein

LH: Luteinizan Hormon

MAR: Mixed Antiglobulin Reaction

MER: Monocyte Eosinophil Ratio

NLR: Neutrophil Lymphocyte Ratio

Mg: Magnezyum

PLR: Platelet Lymphocyte Ratio

SHBG: Seks Hormonu Bağlayıcı Globulin

TG: Trigliserid

TNF-α: Tümör Nekroz Faktör-alfa

ÜA: Ürik asit

Zn: Çinko

ÖZET

SUBFERTİL HASTALARDA BAZI KAN DEĞERLERİNİN SEMEN PARAMETRELERİ ÜZERİNDEKİ ETKİSİ

Bu çalışma Mayıs 2024- Kasım 2024 tarihleri arasında ‘‘Şişli Hamidiye Etfal Eğitim ve Araştırma Hastanesi Androloji Polikliniğine’’ çocuk istemi ile başvuran subfertil erkek hastaların kan ve semen örnekleri incelenerek yapılmıştır. Çalışmaya subfertil hastalar dahil edilmiş, kontrol grubu olarak da üroloji polikliniğine gelen 10 fertil erkek hasta olmak üzere toplam 56 birey değerlendirmeye alınmıştır. Bu çalışmada subfertilite tanısı konulmuş erkeklerde kandaki Ürik asit (ÜA), Magnezyum (Mg), Kalsiyum (Ca), Çinko (Zn), Alfa Fetal Protein (AFP), Kolesterol, Trigliserid, HDL ve LDL değerleri ile FSH, LH, Testosteron, Prolaktin, Östradiol seviyelerine aynı zamanda hemogram inflamasyon parametreleri olan NLR, MER, PLR oranlarına bakılarak bu değerlerin semen parametreleri üzerindeki etkileri incelenmiştir. Çalışmada subfertil grup ve kontrol grupları arasında farklılık gösterip göstermediğini test etmek için bağımsız örneklem t-testi uygulanmıştır. Ayrıca tanıtıcı istatistikler de sunulmuştur. Çalışma sonucunda subfertil normozoospermi hasta grubu ve kontrol grubu arasında volum, NLR ve prolaktin değerleri arasındaki farklılığın istatistik olarak önemli olduğu tespit edilmiştir ($p<0,01$ ve $p<0,05$). Araştırmada subfertil oligoastenoteratozoospermi grubu ile kontrol grubu arasında volum, sperm konsantrasyonu, toplam sperm, progresif hareketlilik, morfoloji ve prolaktin değerleri arasındaki farklılık istatistik olarak önemli olduğu saptanmıştır ($p<0,001$, $p<0,01$ ve $p<0,05$). Çalışma sonucunda subfertil teratoastenozoospermi hasta grubu ve kontrol grubu arasındaki progresif hareketlilik, morfoloji ve prolaktin değerlerinin farklılığının istatistik olarak önemli olduğu görülmüştür ($p<0,001$, $p<0,01$ ve $p<0,05$). Çalışma sonucunda subfertil teratozoospermi hasta ve kontrol grubu arasında morfoloji ve prolaktin değerleri istatistik olarak önemli bulunmuştur ($p<0,01$).

Anahtar Kelimeler: Alfa Fetal Protein**,** NLR**,** subfertilite, prolaktin, ürik asit

Canan ÖZGEN, 2025

ABSTRACT

EFFECT OF SOME BLOOD VALUES ON SEMEN PARAMETERS IN SUBFERTILE PATIENTS

This study was conducted by examining the blood and semen samples of subfertile male patients who applied to the "Şişli Hamidiye Etfal Training and Research Hospital Andrology Polyclinic" with a desire to have children between May 2024 and November 2024. Subfertile patients were included in the study, and a total of 56 individuals were evaluated, including 10 fertile male patients who came to the urology polyclinic as the control group. In this study, the blood levels of Uric Acid (UA), Magnesium (Mg), Calcium (Ca), Zinc (Zn), Alpha Fetal Protein (AFP), Cholesterol, Triglyceride, HDL and LDL, FSH, LH, Testosterone, Prolactin, Estradiol levels, as well as hemogram inflammation parameters NLR, MER, PLR rates were examined and the effects of these values on semen parameters were examined. In the study, an independent sample t-test was applied to test whether there was a difference between the subfertile group and the control groups. In addition, descriptive statistics are presented. As a result of the study, it was determined that the difference between the values of volume, NLR and prolactın between the subfertile patient and control groups in terms of normospermia was statistically significant ($p<0.01$ and $p<0.05$). In the study, it was determined that the difference between the values of volume, sperm concentration, total sperm, progressive motility, morphology and prolactın between the subfertile patient and control groups in terms of oligoasthenoteratozoospermia was statistically significant ($p<0.001$, $p<0.01$ and $p<0.05$). As a result of the study, it was observed that the difference between the values of progressive motility, morphology and prolactın between the subfertile patient and control groups in terms of teratoasthenoterozoospermia was statistically significant ($p<0.001$, $p<0.01$ and $p<0.05$). As a result of the study, morphology and prolactın values were found to be statistically significant between the subfertile patient and control groups in terms of teratozoospermia ($p<0.01$).

Keywords: Alpha-fetal Protein**,** NLR**,** subfertility, prolactin, uric acid

Canan ÖZGEN, 2025

1. GİRİŞ

Üreme çağındaki çiftlerin yaklaşık olarak % 15'inde korunmasız 12 aylık düzenli cinsel ilişkiye rağmen bu süre içinde gebe kalınmadığı bilinmektedir. Bu çiftlerin yaklaşık olarak %50'sinde görülen anormal sperm parametreleri de erkek infertilitesine işaret etmektedir. Her 20 erkekten birini etkileyen subfertilite ise bir çiftin gebelik elde etme olasılığının normal bir çifte kıyasla daha düşük olduğu bir durumdur. Potansiyel erkek fertilitesini değerlendirmek için sperm sayısı, motilitesi ve morfolojisi gibi parametrelere bakılır. Subfertil bireylerde cinsel fonksiyon normal olmasına rağmen esas olarak spermatozoa sayısında azalma ile beraber sperm kalitesinde düşüş vardır.

Sperm kalitesini düşüren başlıca durumlar testis veya genital sistem enfeksiyonları, sistemik hastalıklar, yaşam tarzı, ilaçlar, hormon dengesizliği, semende bulunan reaktif oksijen türlerinin yüksek konsantrasyonda oluşu gibi değişik etmenler ya da bunların kombinasyonları hücreye zarar verdiği için sperm kalitesini etkileyebilir.

Bu çalışmada sperm oluşumunda ve fonksiyonunda rol oynayan Ürik Asit (UA), Çinko (Zn), Kalsiyum(Ca), Magnezyum(Mg) ile Trigliserid (TG) Kolesterol (CHOL), High Density Lipoprotein (HDL), Low Density Lipoprotein (LDL) gibi lipid moleküllerine, anormal sperm sayısı ile bağlantılı olabileceği düşünülen, bir serum glikoproteni olan Alfa Fetal Protein'e (AFP) ,sistemik inflamatuar yanıtı temel alan çeşitli hematolojik parametrelere ve spermatogenezin oluşmasında ve düzenlenmesinde etkili olan Folikül Stimülan Hormon(FSH), Luteinizan Hormon (LH), Testosteron, Östrojen hormonlarıyla beraber yüksekliğinde infertilite problemleri görülen Prolaktin Hormonunun serum seviyelerine bakılarak subfertilite tanısı konmuş hastaların semen parametreleri arasındaki ilişki değerlendirilecektir.

Bu çalışmada spermatogenez için önemli olan bazı parametrelerin subfertil bireylerde serumdaki seviyeleri ve semen parametreleri arasındaki ilişki incelenerek erkek infertilitesi ile ilişkili olabilecek heterojen nedenler ve bu etkenlerin

biyobelirteç olarak değerlendirilip değerlendirelemeyeceğinin araştırılması amaçlanmıştır.

Erkek infertilitesinin yetersiz değerlendirilmesi, kadın partnerin, fertilite sürecini yönetebilmek adına alternatif çözümler dikkate alınmadan invaziv, stresli ve pahalı olan yardımcı üreme teknikleri prosedürlerine maruz kalmasına yol açmaktadır. Aynı zamanda semen örneği verme açısından psikolojik sorun yaşayan hastalar açısından da ilk etapta kan değerlerine bakılarak infertilite nedeni ile ilgili bir fikir sahibi olunabileceği ve bu çalışma ile edilecek verilerin kişiselleştirilmiş tedavilere imkân yaratacak ileri düzey araştırmalara ışık tutacağı düşünülmektedir.

2. GENEL BİLGİLER

2.1. Erkek Üreme Sistemi

Testisler, genital kanallar, yardımcı bezler ile penis ve skrotumdan oluşan dış genital organları kapsayan erkek üreme sisteminin temel görevi, hormon ve spermatozoon üretiminin devamlılığını sağlayarak spermleri dişi üreme sistemine aktarabilmektir. Testislerde üretilen spermatozoonlar ile birlikte genital kanallar ve yardımcı bezlerin salgılarından oluşan semen, düz kasların da kasılması sayesinde dışarıya atılır. Semenin yapısını oluşturan bu salgılar aynı zamanda spermlerin beslenmesi için gerekli olan besinleri sağlamaktadır (Gartner, 2016). Şekil 2.1'de erkek üreme sistemi anatomisi gösterilmiştir.

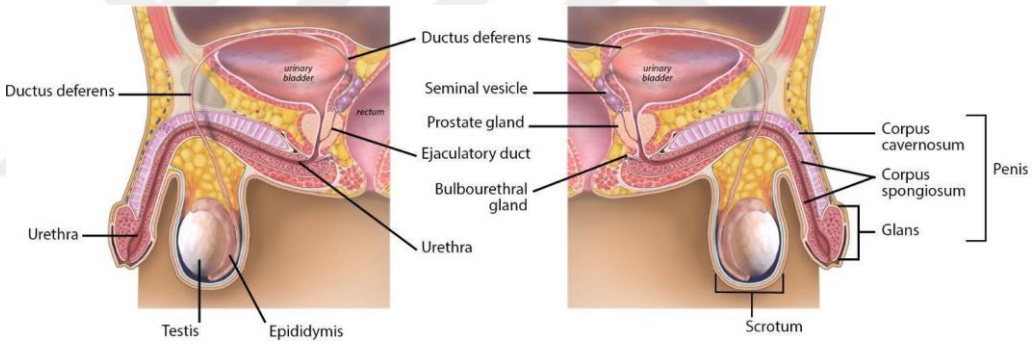

Şekil 2.1: Erkek üreme sistemi anatomisi (Lange, 2023)

2.1.1.Skrotum

Fibromuskuler yapıda, içinde testisleri barındıran septum scroti ile iki bölmeye ayrılan kesedir. Skrotum derisi tunica dartos tabakasındaki düz kas lifleri nedeniyle buruşuk bir görünüme sahiptir. Farklı zamanlarda farklı boyut ve görünümde olması bu kas tabakasının kasılı olması ile ilintilidir. Aynı zamanda fascia cremasterica tarafından örtülen cremaster lifleri kasıldığında (Kremaster refleksi) testisler karın boşluğuna çekilmiş olur. Fascia superficialis'deki venöz ağ da bölgenin ısıtılmasında

görev alır. Skrotum bu özellikleri sayesinde testislerin sağlıklı sperm üretimi için vücut sıcaklığından 2-4 derece daha düşük sıcaklığa sahip bir konumda bulunmasını ve ortam sıcaklığına bağlı olarak kasılıp gevşeyerek skrotal yüzey alanının değişmesini, böylelikle de ısının dengelenmesini sağlar (Eşrefoğlu, 2016). Şekil 2.2'de skrotum gösterilmiştir.

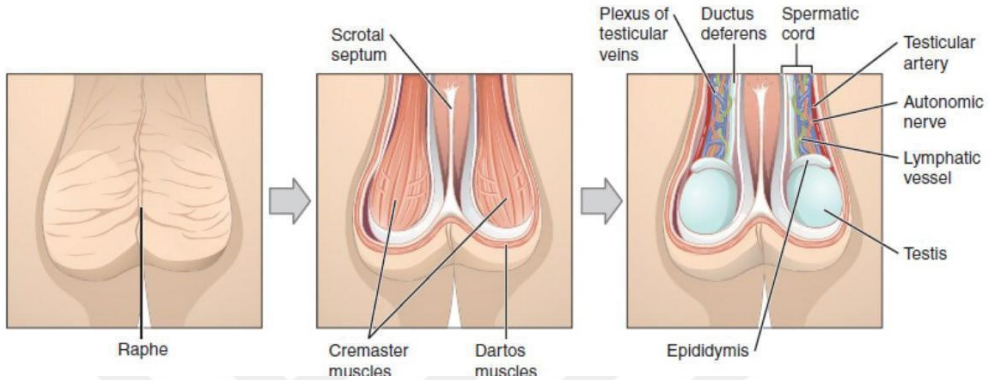

Şekil 2.2: Skrotum (Lange, 2023)

2.1.2.Testis

Erişkin bir bireyde 4-5 cm uzunluğunda, 2-3 cm genişliğinde, 3-4 cm çapında 12-20 gr ağırlığında olan ortalama volümü 15-25 ml arasında değişen oval şekilli yapılardır. Skrotum içerisinde funiculus spermaticus ile asılı halde bulunurlar. Testislerin skrotuma inişi embriyolojik dönemin 26.haftasında başlar ve 32. haftada tamamlanır, bu süreçte beraberlerinde peritonu da seröz bir kese şeklinde sürüklerler (Yılmaz, 2021). Tunika vaginalis adını alan bu yapı dışta parietal içte visseral bir tabakadan oluşur ve tunika albugineayı hem önden hem de yan taraflarından örter. Yoğun bağ dokudan oluşan tunika albuginea kapsül şeklinde testisi sarmaktadır. Testisin arka yüzeyinde kalınlaşarak mediastinum testis adı verilen testis içine doğru fibröz uzantıların girdiği bölümü oluşturur. Bu fibröz uzantılar septum adını alır ve bezi yaklaşık 250 adet piramidal yapıdaki birbiriyle bağlantılı olan lopçuklara ayırır. Her lobülde 1-4 adet seminifer tübül bulunur. Bu tübüller gevşek bağ dokusu ile sarılıdır (Kavak, 2019). Testisler iki anatomik kısımdan oluşur. İnterstisyel bölme peritübüler myoid hücreler, fibroblastlar, nörovasküler hücreler, makrofajlar ve

testosteron salgılayan Leydig hücrelerinden meydana gelirken, testis hacminin %80-90'ını oluşturan seminifer tübül bölmesi ise spermatogenezin farklı aşamalarında inhibin B ve germ hücrelerini üreten sertoli hücrelerinden oluşur (Matsumo ve ark., 2024). Şekil 2.3'de testis gösterilmiştir.

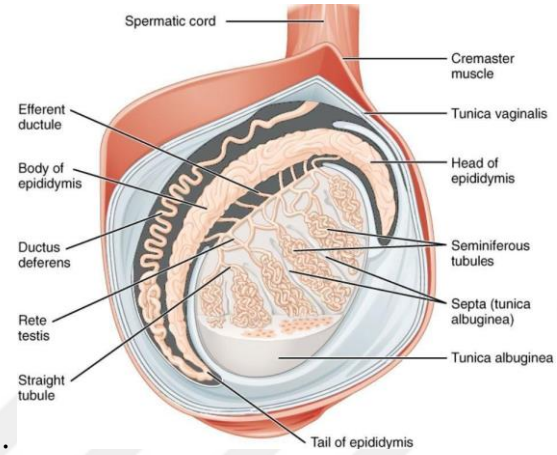

Şekil 2.3: Testis (Lange, 2023)

2.1.3. Seminifer tübüller

Her testiste ortalama 250 – 1000 adet seminifer tübül bulunmaktadır. Erişkin bir bireyde seminifer tübüllerden spermatozoid üretim hızı günde yaklaşık 2x 10^{8} dir. Çok katlı epitel ile döşeli olan 30-70 cm uzunluğunda 150-250 µm çapında olan seminifer tübüllerin toplam uzunluğu yaklaşık 250 m'dir. Kıvrımlı yapıdaki tübül lümenleri uçlara doğru daralarak tubuli rekti olarak da adlandırılan düz tübüller şeklinde devam ederek rete testis denilen epitel ile döşeli kanallardan meydana gelen labirent yapıya bağlanır. Rete testis kanalları anastomoz yaparak 15-20 adet duktuli efferents kanal ile epididim başına bağlanır. Fibröz bağ dokusu kılıfına sahip seminifer tübüller, bazal lamina, farklılaşmamış germ hücreleri (spermatogonia) ve farklılaşan germ hücrelerini (spermatositler, spermatidler ve spermatozoa) saran Sertoli hücreleri ile kaplıdır. Germ hücrelerinin gelişim süreci bazal membrandan lümene doğru seyreder. Tübüller arasındaki bölümün büyük kısmı ise interstisyel

(Leydig) hücreleri tarafından doldurulmaktadır (Johnson ve Gomes, 1977; Trainer, 1987). Şekil 2.4'de seminifer tübüller gösterilmiştir

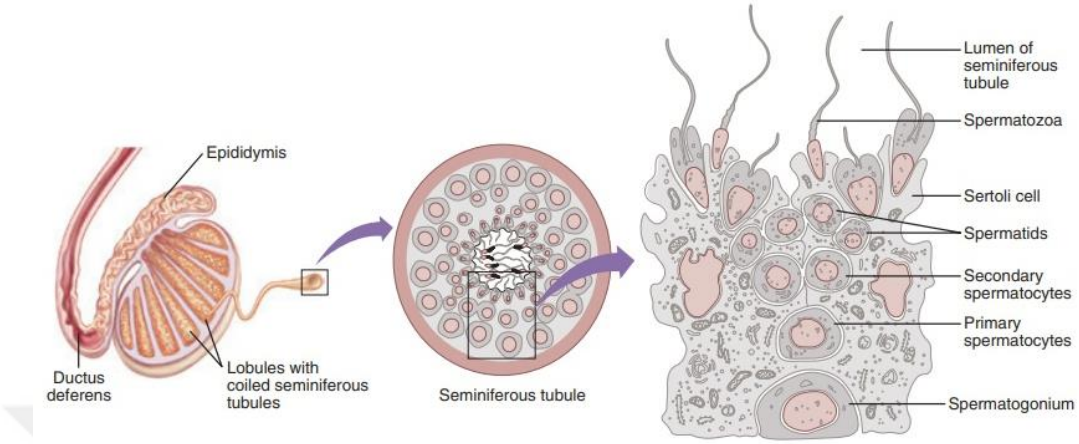

Şekil 2.4: Seminifer tübüller (Physiology of the male reproductive system, 2024)

2.1.4. Sertoli hücreleri

Temel görevi spermatogenez sürecindeki hücreleri desteklemek olan, seminifer tübüllerin epitel dokusunda, tabanlarından bazal laminaya tutunarak tepe kısımlarından lümene doğru uzanan piramidal yapıdaki hücrelerdir. Bazolateral yüzeylerinde sıkı bağlantılarla birbirine bağlanan sertoli hücreleri kan-testis bariyerini oluştururlar. Spermatogonyumlar bu bariyerin altındaki bazal bölümde bulunur ve bölünmelerle oluşan bazı hücreler bağlantı noktalarından geçerek bariyerin üzerindeki adlüminal bölgeye gelirler. Bariyerin üzerinde sertoli hücrelerinin girintili kısımlarına spermatositler ve spermatidler yerleşmiş halde bulunur. Sertoli hücreleri arasındaki aralık bağlantıları (gap junction) sayesinde de iyonik ve kimyasal madde alışverişi sağlanmış olur. Sertoli hücrelerinin oluşturduğu bu bariyer ve yapısındaki bağlantılar sayesinde kan dolaşımından yalıtılan spermatogenik hücrelerin beslenmesi, metabolit alışverişi gerçekleşirken aynı zamanda da otoimmün saldırılardan ve kandaki zararlı maddelerden de korunur (Gartner, 2016). Bununla birlikte bol lizozoma sahip olan sertoli hücreleri spermiyogenez sırasında atılan fazla spermatid sitoplazmasının fagositozunda görev

alırlar. Sertoli hücrelerinin en önemli işlevlerinden biri de salgılama özelliğidir. Sürekli olarak genital kanallar yönünde spermlerin taşınmasını sağlayan bir sıvı salgılarlar. Ayrıca FSH ve testosteron kontrolü ile Androjen bağlayıcı protein üretimini gerçekleştirirler. Bu proteinin artışı seminifer tübül içinde testosteron yoğunluğunun da artmasını sağlar. Sertoli hücreleri testosteronu östradiole çevirebilme özelliğine de sahiptir. Bunların yanı sıra ön hipofizden FSH sentezini ve salgılanmasını önleyen peptid yapıdaki İnhibin B üretimi ve embriyonik gelişim sırasında erkek fetusta Müller kanallarının gerilemesini sağlayan glikoprotein yapıdaki Anti –Müllerian Hormon (AMH) hormonunun üretimi de sertoli hücrelerinin görevleri arasındadır (Gökalp ve Cıncık, 2019). Şekil 2.5'de sertoli hücreleri gösterilmiştir.

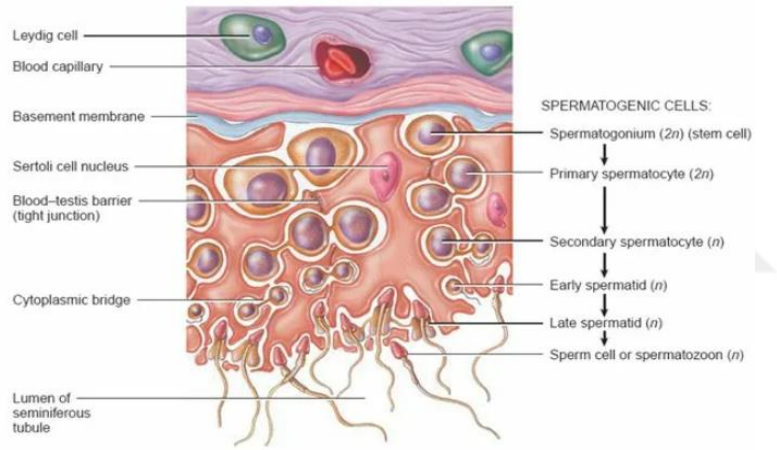

Şekil 2.5: Sertoli hücreleri (The Reproductive System, 2014)

2.1.5. İnterstisyel doku (Leydig hücreleri)

Seminifer tübüllerde bağ dokusunda puberte döneminde işlevsel olarak belirgin hale gelen yuvarlak ya da çokgen şekilli lipid damlacıklarından zengin eozinofilik sitoplazmaya sahip steroid salgılayan hücrelerdir. Leydig hücreleri düz endoplazmik retikulumlarında ve mitokondriyumlarında bulunan enzimler sayesinde testosteron üretirler. Spermatogenez, embriyonel ve fötal dönemde cinsiyet farklılaşmasında rol alan testosteron, gonadotropin salgısının kontrolü bakımından da önemli bir role

sahiptir. Leydig hücreleri embriyonik dönemde 8. haftadan itibaren testosteron ve androstenedione hormonlarını salgılamaya başlar ve 2.trimesterde en yüksek konsantrasyonuna ulaşır. İnterstisyel hücreler plasentadan üretilen gonadotropik hormon tarafından uyarılır. Embriyonik interstisyel hücreler gebeliğin 4. ayına kadar farklılaşmış olarak kalırlar ve testosteron miktarındaki azalmaya bağlı olarak gerilerler. Gebeliğin geri kalan döneminde hipofizden salgılanan LH uyarısı ile testosteron sentezini tekrar gerçekleştirmeye başladıkları puberte öncesi evreye kadar dinlenme halinde kalırlar (Eşrefoğlu, 2016).

2.1.6. Genital boşaltım kanalları

Spermatozoonları testisten penise doğru taşıyan duktus epididimis, duktus deferens (vas deferens) ve üretra genital boşaltım kanalları olarak adlandırılırlar. Şekil 2.6'da genital boşaltım kanalları gösterilmiştir.

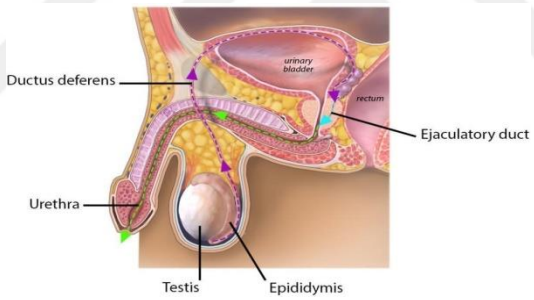

Şekil 2.6: Genital boşaltım kanalları (Lange, 2023)

2.1.6.1. Duktus epididimis

Bağ dokusu ve kan damarları ile sarılı halde ortalama 4-6 m uzunluğunda ve bol kıvrıma sahip baş, gövde, kuyruk olmak üzere üç kısımdan oluşan oldukça uzun tek bir kanaldır. Yalancı çok katlı prizmatik, yüzeylerinde stereosilya adlı mikrovilluslarla kaplı epitel hücreler ve yuvarlak bazal hücreler ile döşelidir. Epitel hücreleri peristaltik kasılmalar ile spermin kanallarda ilerlemesine yardımcı olan düz kas hücreleri ve kapiller damarlar açısından zengin olan bazal lamina üzerine

yerleşmiş halde bulunur. Epididimin bu özelliği sayesinde spermler, fonksiyonel olarak hareket edebilme yeteneği kazanırlar. Spermin epididim içinde hareketi ortalama 12 gün sürmektedir. Boşalma gerçekleşinceye kadar olgunlaşmış hale gelen spermler epididimin kuyruk kısmında depolanır.

2.1.6.2.Duktus deferens

Epididimisin devamında kalın kaslı bir tabakadan oluşan prostatik üretraya açılan düz kanala verilen isimdir. Mukozası sterosilyalara sahip yalancı çok katlı prizmatik epitel ile kaplanmıştır. Kalın düz kas katmanı sayesinde ejakulasyon esnasında spermatozoonların fışkırtılmasını sağlayan güçlü peristaltik kasılmalar gerçekleşir. Testis arteri, pampiniform pleksus ve sinirlerle beraber duktus deferens, spermatik kordonu oluşturmaktadır. Prostata girmeden önce genişleyerek ampulla adı verilen kısmını oluşturur. Ampullanın son bölümünde seminal vezküller yapıya dahil olurlar. Daha sonra duktus deferens prostata girer, bu bölüme ejakulatuar kanal denir ve prostatik üretraya açılır (Leeper ve Adkinson, 2018).

2.1.7. Yardımcı genital bezler

Seminal veziküller, prostat bezi ve bulboüretral bezler yardımcı genital bezler olarak adlandırılmaktadır. Şekil 2.7'de yardımcı genital bezler gösterilmiştir.

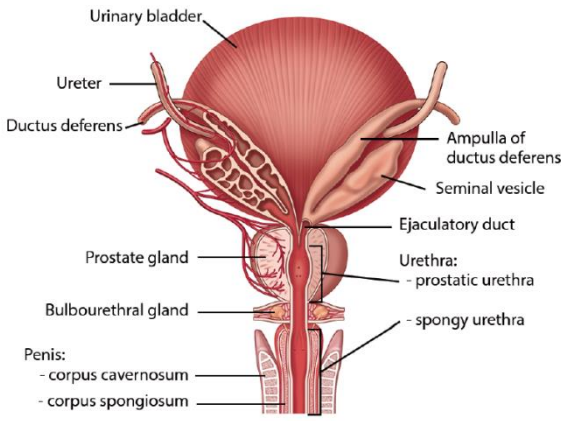

Şekil 2.7: Yardımcı genital bezler (Lange, 2023)

2.1.7.1. Seminal veziküller

Ortalama 15 cm uzunluğunda olan bol kıvrıma sahip iki adet kanaldır. Seminal veziküller sarımsı renkte, viskoz yapıda ve spermatozoonların aktivasyonu için gerekli olan inozitol, sitrat, prostaglandinler ve çeşitli proteinler ile sperm hareketleri için enerji kaynağı olan karbonhidratları salgılamaktadırlar. Özellikle fruktoz en yüksek oranda bulunan monosakkarittir. Salgıları ejakülatın %70 'ini oluşturan seminal veziküller spermatozoonlar için bir depolanma yeri değildir. Salgılama işlevini gerçekleştiren epitel hücrelerinin boyutu ve salgılama süreçleri testosteron düzeyine bağlıdır (Gartner, 2016).

2.1.7.2. Prostat bezi

30-50 adet tübüloalveolar bezden oluşan, mesane tabanında rektumun önünde bulunan ceviz büyüklüğündeki yapıdır. Tübüloalveolar bezler yalancı çok katlı prizmatik epitel içerir ve dışarıdan fibromuskuler stroma ile sarılıdır. En dıştan ise düz kas liflerinden zengin fibroelastik kapsül ile örtülü haldedir. Bu kapsülden çıkan septumlar bezi çok sayıda bölmeye ayırır. Prostat bezinin ürettiği salgılar semen içeriğinin %15-30 'unu oluşturur. Yapısı ve işlevi testosteron düzeyine bağlı olan prostat bezinin salgıları semene krem rengini verir, yapısındaki prostatik enzimler etkisi ile seminal veziküllerin salgısındaki fibrinojen koaguluma yol açar. Semenin bu şekilde kalınlaşması dişi üreme sisteminde kalmasını sağlarken ve spermin fruktozu kullanabilmesi için zaman kazandırmış olur. 15- 20 dakika sonra da yine prostatik fibrinoliz etkisi ile koagulum çözülerek ortalama 20 dakika sonra oda sıcaklığında sıvılaşır (İrez, 2019).

2.1.7.3. Bulboüretral bezler

Çapları 3-5 mm olan Littre ve Cowper bezleri, tek katlı silindirik epitel ile döşeli kayganlaştırıcı işlev gören, ejakulatın total hacminin %3-5 'ini oluşturan berrak bir mukus salgılarlar. Bu sıvı aynı zamanda üretranın idrar atıklarından temizlenmesine de yardımcı olur (Eşrefoğlu, 2016).

2.1.8.Penis

Üretra ve üç adet silindirik yapıda erektil doku kitlesini içeren, dıştan deri ile sarılı halde olan idrar ve semenin vücut dışına atılmasını sağlayan aynı zamanda spermin dişi üreme sistemine aktarılmasını gerçekleştiren organdır (Eşrefoğlu, 2016). Şekil 2.8'de penisin yapısı gösterilmektedir.

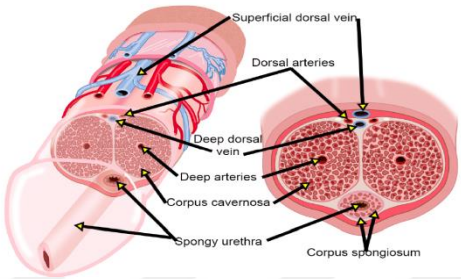

Şekil 2.8: Penis (Lange, 2023)

2.2. Erkek Üreme Sistemi Üzerinde Etkili Olan Hormonlar

Testosteron, testislerde interstisyel hücreler (leydig hücreleri) tarafından üretilen testisin esas endokrin salgısıdır. Testisin mezenşimal stromasından köken alan leydig hücreleri, stromanın çok miktarda kapillere sahip olması sayesinde salgılarını kolaylıkla vasküler sisteme aktarabilirler. Testisin bu işlevini yerine getirebilmesi hipofizin anterior lobundan salgılanan LH tarafından uyarılmasına bağlıdır. Burada hedef interstisyel hücre olduğu için erkeklerde LH, interstisyel hücre stimüle edici hormon (ICSH) olarak da adlandırılabilir. Testosteron miktarı azaldığı zaman hipotalamustaki hücreler tarafından sentezlenen Gonadotropik Releasing Hormon (GNRH), adenohipofizden LH salınımını sağlar (Gökalp ve Cıncık, 2019). Leydig hücrelerindeki testosteron sentezinin ilk adımı mitokondrilerde kolesterolün pregnenolona dönüştürülmesiyle gerçekleşir. Pregnelon endoplazmik retikulumlarda 17-hidroksipregnolona daha sonra da dehidroepiandrostenodiona (DHEA) dönüştürülür. Günde yaklaşık 5-7 mg testosteron LH kontrolünde pulsatil olarak salgılanır. Testosteron spermatogenezi başlatmanın yanı sıra sekonder seks karakterlerinin oluşmasını, seksüel olgunlaşmayı sağlarken genital kanallar ve

yardımcı bezlerin fonksiyonlarının sürekliliğini de kontrol eder (Matsumoto ve Anawalt, 2023).

Serumda artan LH veya human chorionic gonadotropin (hCG) konsantrasyonları aromataz enzimini uyarır. Testosteronun küçük bir yüzdesi testislerde aromataz enzimi ile östradiole veya 5-alfa redüktaz ile DHT'ye (5-alfa-dihidrotestosteron) indirgenir. Dolaşımdaki östradiolun yaklaşık %20'si testislerde sentezlenirken geri kalanı testosteronun aromatizasyonu ile yağ, beyin, deri ve kemik dokusunda üretilir. Dolaşımdaki ya da lokal olarak üretilen östradiol erkeklerde vücut yağı, cinsel fonksiyon, kemik büyümesinin düzenlenmesi, kemik yoğunluğunun optimizasyonu, ergenlik döneminde epifiz büyüme plaklarının kapanmasına aracılık etme, hipogonadal erkeklerde vazomotor semptomların (sıcaklık basması) önlenmesinde önemli rol oynamaktadır (Finkelstein, 2013). Bununla birlikte testislerde, hipotalamus-hipofiz-gonadal eksenden başlayarak leydig, sertoli ve germ hücrelerinin uyarılması ile devam eden ve epididimde olgun sperm oluşumu ile sonlanan spermatogenez östradiol hormonu tarafından her seviyede modüle edilmektedir. Testis hücrelerinin östradiol tarafından düzenlenmesi hem inhibitör hem de uyarıcı etki göstermektedir.

Gonadal steroidler plazmada büyük ölçüde proteinlere bağlı olarak taşınırlar. % 0,5 ila % 3'ü serbest haldedir, geri kalanı ise seks hormonu bağlayıcı globulın (SHBG), albumin, kortikosteroid bağlayıcı globulıne bağlıdır (Goldman, 2017). Testisin ekzokrin özelliği olan sperm üretimi ve seminifer tübüllere verilmesinde rol alan hormonlardan biri olan FSH hipofizin anterior lobundan salgılanmaktadır. FSH sertoli hücrelerini uyararak ABP (Androjen Bağlayıcı Protein) sentezini ve salınımını stimüle eder. ABP Testosteron ile bağlanarak seminifer tübül lümenine geçer. Sertoli hücreleri tarafından salgılanan testiküler bir hormon olan inhibin kana geçerek FSH salınımını inhibe eder. Spermatogeneze giren spermatogonyum sayısını da düzenlediği düşünülmektedir (Ruwanpura, 2010). Prolaktin hormonu adenohipofizden salgılanan kadınlarda süt üretimi, emzirme ve meme dokusunun gelişiminden sorumlu bir hormondur. Fazla salgılanması durumunda erkeklerde de kadınlardaki gibi hipogonadotropik hipogonadizme neden olur ancak prolaktin

eksikliğinin belirgin klinik sonuçları bulunmamaktadır. Erkeklerde prolaktin hormonunun spermatogenez üzerindeki etkisini araştıran çok az çalışma vardır. Yapılan bir çalışmada infertilite kliniğine başvuran 92 erkekte hipoprolaktinomi görülme sıklığı %7,5 olarak saptanmış ve bu hastalarda yani hipoprolaktinomili (≤ 6ng/ml) erkeklerde oligozoospermi %50, astenozoospermi %75 oranında gözlenmiştir. Hiperprolaktinomi ise hipofiz tümörü, ilaç kullanımı stres veya idiyopatik nedenlerden kaynaklanmaktadır, erektil disfonksiyon ve erkek infertilitesi ile ilişkilidir (Spaggari, 2023). Şekil 2.9'da Spermatogenezin hormonal kontrolü gösterilmiştir.

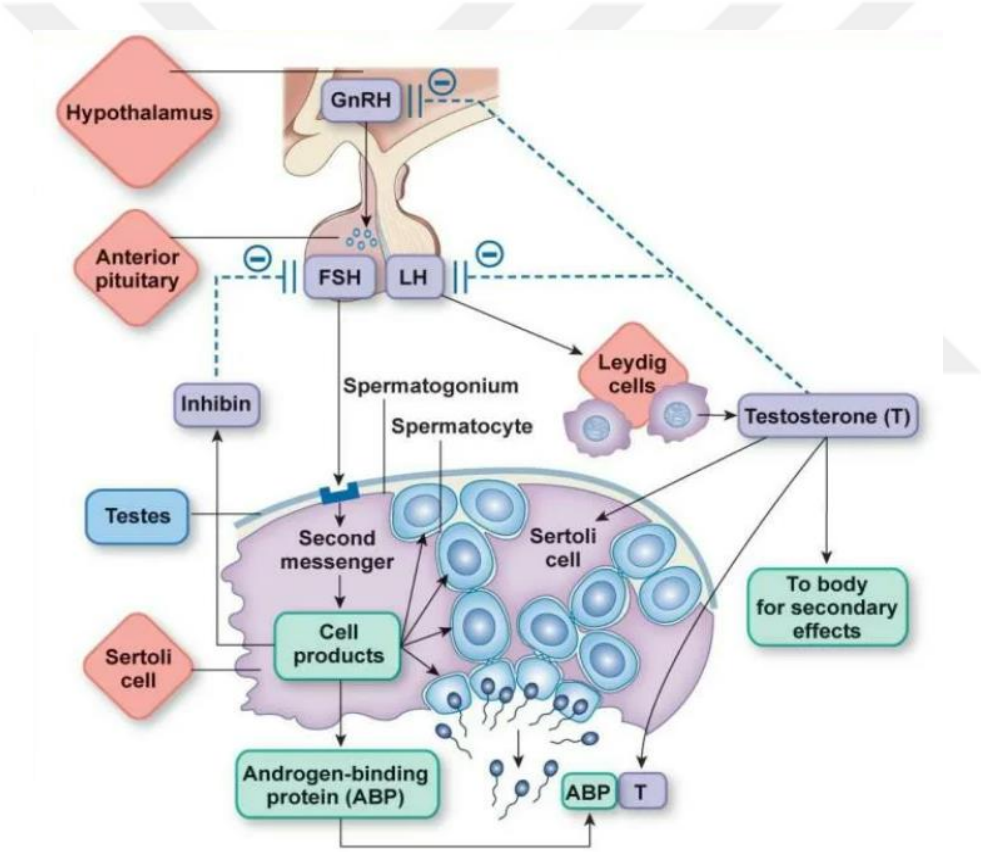

Şekil 2.9: Spermatogenezin hormonal kontrol şeması (Mungfali, 2024)

2.3. Spermatogenez

Ortalama 74 gün süren, testisin tübüler kompartmanlarında gerçekleşen spermatogonyal kök hücrelerden, olgun bir spermatozaya hücrenin farklılaştığı bir süreçtir (Mruk, 2015, Amann, 2008). Abdominal ısıdan daha düşük ısı varlığında gerçekleşebilen bu süreçte günde ortalama 100 milyon matür sperm üretilir. Fetal dönemde spermatogonia hücreleri inaktifken puberteden hemen önce seks kordonları seminifer tübül haline gelir, aynı zamanda primordial germ hücreleri de spermatogoniumlara farklılaşırlar (Ehmcke, 2006). Testisin sertoli hücreleri ile komşu olan seminifer tübül periferinde, birbirlerine interselüler köprücüklerle bağlı iri, oval veya yuvarlak nukleuslu olan spermatogoniumlar koyu tip A soluk tip A ve tip B olmak üzere 3 çeşittir. Koyu tip A spermatogoniumlar sürekli mitoz bölünerek kendilerini yeniler, bazı koyu tip A spermatogoniumlar önce soluk tip A daha sonra B tipi spermatogoniumları oluştururlar. B Tipi spermatogoniumlar da mayoz bölünmeye girerek spermatositleri oluştururlar (Zhou, 2016). Spermatogenesis, proliferasyon (spermatositogenezis), redüksiyon (mayoz), farklanma (spermiyogenezis) olmak üzere 3 aşamada gerçekleşmektedir. Spermatositogenez evresi, puberte döneminde hipotalamustan salgılanan GnRH kontrolü ile ön hipofizden FSH ve LH hormonlarının salgılanması sonucunda testisten testosteron salınımının indüklenmesi ile başlayan bir süreçtir. Bu evrede spermatogonialar DNA miktarlarını ikiye katlayarak mitoz bölünmelerle sayılarını arttırırlar. Koyu tip A hücresi olarak adlandırılan bu hücrelerin bir kısmı spermatogenez için farklılaşan B tipi hücrelere dönüşürken bir kısmı da kaynak hücre olarak adlandırılır ve gerektiğinde mitoz ile çoğalabilirler. B tipi hücreler özelleşerek primer spermatosite dönüşür 2n DNA ve 46 kromozom içermektedir. Primer spermatositler redüksiyon (mayoz) evresinde oluşumun hemen ardından mayoz I ‘in profaz evresine girer, DNA miktarı replike olarak 4n olur. I.mayoz tamamlandığında 2 adet, 23 kromozom (haploid) ve 2n DNA içeren sekonder spermatosit oluşur. 2.Mayozu geçiren sekonder spermatositler 23 kromozom ve n DNA içeren (haploid) spermatidleri oluşturur. Dolayısıyla sürecin sonunda bir tane primer spermatosit hücresinden 4 adet haploid spermatid ortaya çıkmış olur. Bu proliferasyon ve farklılanma süreci

boyunca sitokinezisin tamamlanmaması sebebiyle bir adet spermatogoniumdan çoğalan hücreler sitoplazmik köprülerle birbirine bağlı oldukları için germ hücre topluluğunu ortaya çıkarmış olurlar (Song, 2011). Spermiyogenez (farklanma) evresi spermatidlerin olgun spermatozoonlara dönüştüğü son evredir. Hücre bölünmesi olmaz ancak genetik bilgiyi oosite aktarmada görevli olmayan organeller ve sitozolün önemli bir kısmı çıkarılır. Spermiyogenez golgi evresi, kep/ şapka evresi, akrozomal evre ve olgunlaşma evresi olmak üzere dört evrede incelenmektedir (Griswold, 2016). Şekil 2.10'da spermin üretimi gösterilmektedir.

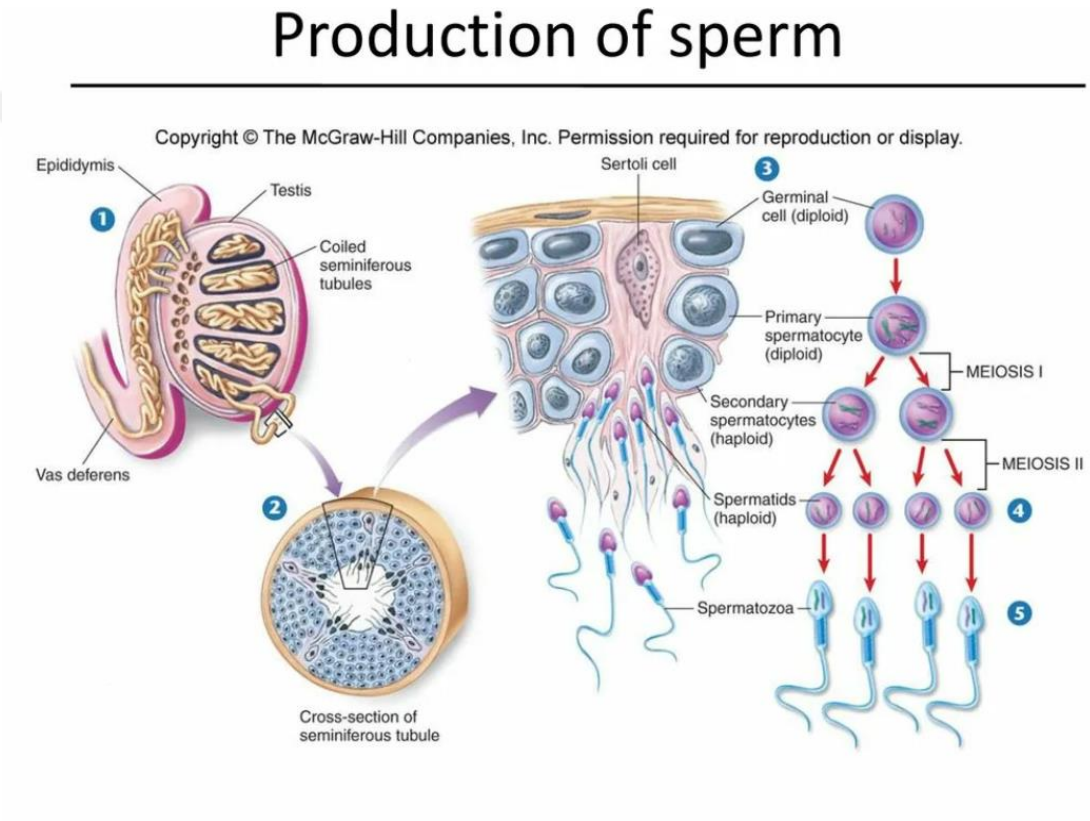

Şekil 2.10: Spermin üretimi (Encyclopedia Britannica, 2013)

Golgi Evresi: Çok sayıda golgi kompleksinin yer aldığı bölgede, glikoproteinden zengin olan proakrozomal granüllerin nukleus membranın yakınındaki akrozomal vezikül ile birleştiği dönemdir. Akrozomal vezikülün bulunduğu kısım spermiyumun ön kısmını belirlerken aynı dönemde sentrioller arka kutba doğru göç ederler.

Spermiyumun aksonemini oluşturacak mikrotübüller, sentriollerden itibaren yapılanmaya başlar (Kimura, 2018).

Kep (Şapka Evresi:) Bu evrede golgi kompleksinden kökenlenen granüllerin birleşmesiyle oluşan akrozomal vezikül, nukleusun ön bölümünü kaplayacak şekilde örter. Nukleusun yoğunlaştığı, nukleus membranının bu kısma bakan yüzeyinde porlarının kaybolduğu evredir (Muciaccia, 2013).

Akrozom Evresi: Spermiumun başı sertoli hücrelerinin sitoplazmasının derinlerine gömülü haldedir, kuyruk flagellumu uzayarak belirginleşir. Nukleus yoğunlaşmıştır, yassılaşarak uzar. Akrozom apikal plazma membranına yaklaşır. Özel bir tip lizozim gibi kabul edilen akrozom döllenme için gerekli olan hyaluronidaz, nöraminidaz ve akrozin gibi enzimlerin sentezinin ve depolanmasının gerçekleştiği yerdir (Elkis, 2015).

Olgunlaşma Evresi: Akrozomal kep oluşurken bir taraftan da bir sentriol spermatid nukleusunun arka kutbuna hareket ederek proksimal ve distal sentriolleri meydana getirir. Proksimal sentriol spermin boyun kısmının yapısına katılırken distal sentriol flagellum merkezindeki aksonemi oluşturur. Aksonem dokuz çift periferal bir çift de santral tübülüsten meydana gelir (9+2 mikrotübüler aksonem). Sitoplazmadaki mitokondriler de heliks şeklinde, fagellumun boyun bölgesine yerleşir, sağladıkları enerji sayesinde mikrotübüller birbiri üzerinde kayarak kuyruk hareketini gerçekleştirirler (Lehti, 2016). Nukleus şekil ve büyüklüğü değişirken kromatinlerde somatik histonlar arjinin ve lizinden zengin protaminlerle yer değiştirir. Bu sayede spermin genomik DNA‘sı stabilize edilip korunmuş olur. Nükleozomların da kaybolmasının ardından kromatin lifler yan yana dizilerek kromatin kondensasyonu sağlarlar. En son aşamada ise sitoplazmanın fazlası atılarak sertoli hücreleri tarafından fagosite edilir. Artık halde kalan sitoplazmik dropletler de epididimde spermin hareketi sırasında uzaklaştırılır. Böylece son şeklini alan sperm hücresinin baş ve kuyruk kısmını çevreleyen çok ince bir sitoplazma kalmış olur. Spermiyogenez tamamlandığında ortalama boyu 60 mikrometre olan sperm hücresinin, yaklaşık 5 µm uzunluğunda baş, nukleusun 2/3‘sini kaplayan akrozom,

kısa bir boyun, 50-55 µm uzunluğunda kuyruk kısımlarından oluştuğu görülmektedir. Hareketi sağlayan kuyruk kısmı orta, esas ve son kısımdan oluşur. Orta parça aksonemi saran yoğun fibriller ve mitokondriumlarla sarılmıştır. Esas kısım daha incedir ve yoğun fibröz kılıfla çevriliyken son kısmı sadece aksonemi çevreleyen ince bir sitoplazmadan oluşur. Spermiyogenez sürecinin sonunda sperm hücreleri seminifer tübül lümenine geçerek kontraktil hareketler ile depolanıp hareket yeteneği kazandıkları epididime doğru ilerlerler (Kierszenbaum, 2004; Yoshinaga, 2003). Şekil 2.11'de spermatidden olgun sperm oluşum evreleri gösterilmektedir.

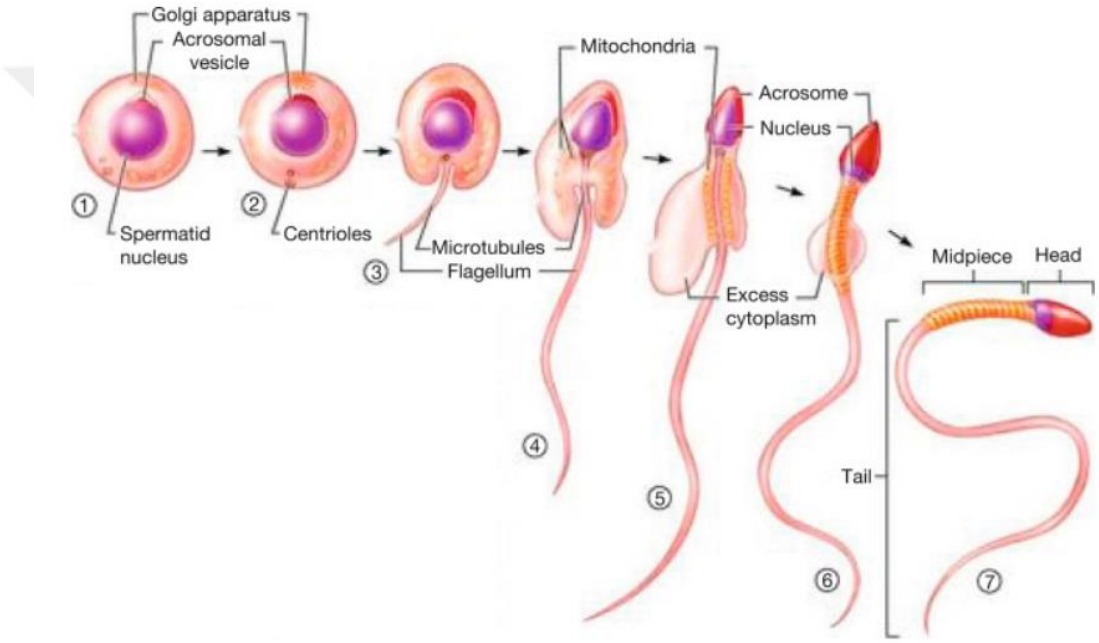

Şekil 2.11: Spermiyogenez sürecinde spermatidden olgun sperm oluşum evreleri (Marieb, 2006)

2.4. Epididimal Maturasyon

Spermatozoonların ileriye doğru hareket etme yeteneği kazandığı epididim 4-6 m uzunluğunda kıvrımlı yapıya sahiptir. Epididimin sıvısı hafif asidik özelliktedir (pH 6,5-6,8) ve hiperozmotik bir yapıya sahiptir. Miyoinositol, L-karnitin, glutamat, taurin, sialik asit, gliserilfosforil kolin, laktat ve hidrotestosteron gibi steroidleri içeren epididim sıvısında aynı zamanda sperm maturasyonunda ve sperm yumurta ilişkisinde rol aldığı düşünülen transferin, albümin, klusterin, immobilinimetalloproteinler, proenkefalin, retinoid bağlayıcı proteinler gibi çok sayıda protein ile glikozil transferaz, glutatyon peroksidaz, gama glutamil transpeptidaz ve glikozidaz gibi çeşitli enzimler bulunmaktadır. Spermlerin toksinlerden etkilenmemesi ve korunmasını sağlayan epididim, glutatyon, superoksit dismutaz, gama glutamil transpeptidaz ve glutatyon- S- transferaz enzimlerinin antioksidan özellikleri sayesinde bu görevini yerine getirebilmektedir. Epididimal maturasyon sırasında sperm kuyruğunda dış fibrillerin disülfit bağıyla stabilizasyonunun artması motilitenin de artmasını sağlar. Maturasyon sürecinde sperm nukleus kromatininin stabilizasyonunun gerçekleşmesi sayesinde sperm başı zona pellüsidaya kolay bir şekilde penetre olur. Spermin epididimde kaldığı yaklaşık 10-12 günlük süreçte spermin sitoplazma yüzeyinde antijenik özellikteki yapılar uzaklaştırılır, sperm başı yüzeyindeki glikoproteinler ve lipidler değişime uğrar. Bu sayede boşaltım kanallarında spermin dirençli olması sağlanır (Gartner, 2016).

2.5. Erkek İnfertilitesinin Nedenleri

Dünya Sağlık Örgütünün (DSÖ) tanımına göre bir çiftin bir yıllık korunmasız ilişkiden sonra gebe kalamama durumu infertilite olarak adlandırılmaktadır. Küresel olarak çiftlerin % 8-12'sini etkileyen infertilitede, erkek faktörünün çiftlerin % 50'sinde birincil veya katkıda bulunan bir neden olduğu düşünülmektedir. Normal bir çifte kıyasla bir çiftin gebelik elde etme olasılığının daha düşük olduğu subfertilite ise her 20 erkekten birini etkileyen, cinsel fonksiyon normal olmasına rağmen esas olarak spermatozoa sayısında azalma gözlenen bir durumu ifade etmektedir. Erkek subfertilitesinin nedenleri oldukça değişkenlik göstermektedir, bu

nedenler spermatogenezi bozan konjenital, edinilmiş veya idiyopatik faktörlerle ilişkili olabilir (Agarwal, 2020).

İnfertil erkeklerin %80'inden fazlası, normal morfoloji ve sperm motilitesinde azalma (astenozoospermi) ile ilişkili düşük sperm konsantrasyonlarına sahiptir. İnfertil erkeklerin daha küçük bir yüzdesi ise normal sperm konsantrasyonuna sahipken sperm motilitesinde veya sperm morfolojisinde azalma (teratozoospermi) ile düşük sperm kalitesine sahiptir. Küçük bir yüzdeye sahip infertil erkeklerde ise normal sperm konsantrasyonuna, morfolojiye ve motiliteye sahip olduğu görülmektedir. Bu duruma yol açan nedenler dört ana grupta incelenebilir.

2.5.1.Hipogonadotropik hipogonadizmli endokrin ve sistemik bozukluklar

Birçok endokrinopati ve herhangi bir sistemik bozukluk hipogonadotropizme, azalmış spermatogenez ve infertiliteye sebep olabilir. Bu konjenital, edinsel veya sistemik bozukluklar olarak farklı bölümlerde incelenebilir.(Hipotalamik GnRH üretimindeki kusurlarla ilgili genetik bozuklukluklar, konjenital kombine hipofiz hormonu eksikliği, Laurence-Moon-Bield Sendromu ve Prader-Willi Sendromu gibi gonadotropin sekresyonunun diğer genetik bozuklukları, Hipofiz makroadenomları, sarkoidoz, tüberküloz, lenfositik hipofiz, Konjenital Adrenal Hiperplazi, hipotiroidizm veya hipertriodizm, GnRH ve gonodotropin sekresyonunun inhibe eden psikotrop ilaçlar, obezite, diabetes mellitus vb.) (Anawalt, 2013).

2.5.2.Spermatogenezde primer testis defektleri

Birden fazla testis bozukluğu tanımlanmış olmasına rağmen testis disfonksiyonunun patojenik temeli genellikle bilinmemektedir. İdiyopatik disspermatogenez, otozomal ve X kromozomu kusurları, Y kromozomu kusurları (sperm konsantrasyonu <5 milyon/ ml) olan infertil erkeklerde genelde Y kromozomu mikrodelesyonları bulunur. Y kromozomunun uzun kolundaki Yq11 bölgesinde azospermik faktör (AZF) olarak adlandırılan AZFa, AZFb, AZFc bölgelerinden AZFa ve AZFb bölgelerinin silinmesi spermatogenez kusurlarına ve azospermiye neden olur. Bu

erkeklerde germinal hücre olgunlaşmasında durma ve sadece sertoli hücre sendromu görülebilir. Klinefelter sendromu, Kriptorşidizm (inmemiş testis), androjen ve östrojen biyosentezi ve reseptör bozuklukları, varikosel (pampiniform pleksus dilatasyonu), enfeksiyon (viral orşit, kabakulak), ilaçlar ve radyasyon, çevresel toksinler, sigara, hipertermi, serumda veya semende anti sperm antikor varlığı, kronik böbrek yetmezliği, çölyak hastalığı gibi sistemik bozukluklar testis defektlerine yol açabilecek başlıca etmenler arasındadır (Anawalt, 2013). Şekil 2.12'de Y kromozomu delesyon bölgeleri gösterilmiştir

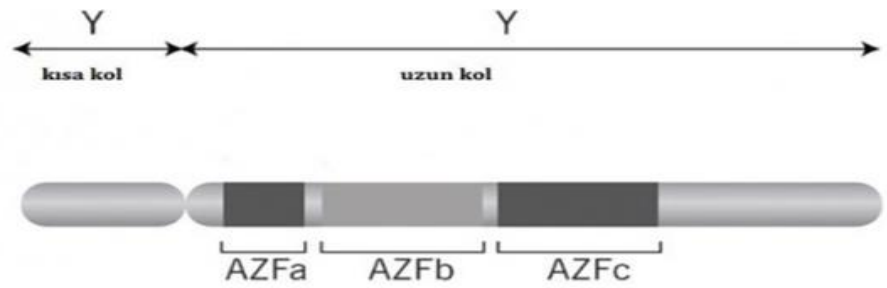

Şekil 2.12: Y kromozomu uzun kolunda Azospermi Faktör (AZF) bölgesinde oluşabilecek delesyon bölgeleri (Üroloji, 2024)

2.5.3. Sperm taşıma bozuklukları

Epididim sperm olgunlaşması ve sperm taşınmasındaki en önemli bölümlerden biridir. Epididimden sonra vas deferans kanalına aktarılan sperm seminal veziküllerden ve prostattan gelen sıvılarla beraber üretraya taşınır. Bu bölgedeki herhangi bir anormallik infertiliteye sebep olabilir. Ayrıca erektil disfonksiyon ve erken boşalma gibi cinsel işlev bozuklukları da infertiliteye katkıda bulunabilir (Anawalt, 2013).

2.5.4. İdiopatik Erkek İnfertilitesi

Tüm olası nedenler değerlendirilmesine rağmen normal bir kadın partnerle gebelik elde edemeyen erkek infertilitesi durumudur. Döllenmenin gerçekleşebilmesi için spermin, dişi üreme sisteminde kaldığı süre zarfında spermatozoanın oosit ile etkileşime girmesini, akrozomal ekzositozun gerçekleşmesini ve sonunda oosite nüfuz etmesini sağlayan kapasitasyon adı verilen biyokimyasal ve motilite değişikliklerine uğraması gerekir. Sperm miktarı, kalitesi veya hareketliliğindeki kusurlar infertilite vakalarının %50' sini oluşturmaktadır ve erkeklerin %7'sini etkileyebilen bir durumdur (Kumar, 2015). İnfertilite vakalarının %25'i ise açıklanamayan infertilite olarak tanımlanır bu vakaların ihmal edilemeyecek kadar büyük bir kısmında normal sperm miktarı, morfolojisi ve hareketliliğine rağmen oosit penetrasyonu gerçekleşmez. Bu durumun da aslında spermatozoanın uygun kapasitasyonu gerçekleştirememesinden kaynaklanması mümkündür (Alsalman, 2018). Seminal plazmada bulunan elementlerin ve bazı moleküllerin seviyesi ile inflamasyon durumu, spermatozoanın üretimi, olgunlaşması, hareketliliği ve döllenme kapasitesi ile ilgili olarak spermatogenezi etkileyebilir (Wong, 2001). Bu kapsamda spermatogenezi etkileyebileceği üzerinde durulan bazı element ve moleküller hakkında aşağıda bilgi verilmiştir.

Çinko (Zn)

Çok çeşitli biyolojik işlevlere sahip temel bir element olan çinko, 200' den fazla Zn-metaloenzimi düzenlemektedir. Hücre zarlarının ve hücre bölünmesinin stabilitesinde DNA, RNA ve proteinlerin organizasyonunda önemli bir role sahiptir (Chvapil, 1973). Üreme sisteminde de önemli bir role sahip olan çinkonun fertil gruplarda (14,08 ± 2,01 mg/100 ml) infertil gruplara (10,32± 2.98 mg/100 ml) göre daha yüksek seviyelerde bulunduğu gözlenmiştir (Colagar, 2009). Zn eksikliği testis hacminde ve ağırlığında azalma ve spermatogenez başarısızlığı ile ilişkilendirilebilir (Prasad, 2013). Üreme yollarında görülen bakteriyel kontaminasyon sperm fonksiyonunu olumsuz etkileyebilmektedir. Antibakteriyel özelliğe sahip olan çinko oksit nanopartikülleri hem Gr(+) hem Gr (-) bakterileri öldürür aynı zamanda yüksek

sıcaklık ve basınca dayanıklı sporlara karşı etkilidir (Albert, 2012). Seminal sıvıda yüksek oranda bulunan çinko esas olarak prostattan salgılanır. Çinko iyonu motilite, kapasitasyon ve akrozomal ekzositoz gibi olaylarda önemli role sahiptir. Yapısal olarak sperm mitokondriyal kılıfı ve sperm kromatini çinko köprüleriyle stabilize edilir (Kvist, 1980; Kerns, 2018). Döllenmeden sonra da nükleer kromatin dekondensasyonunda çinko önemli bir rol oynamaktadır (Kvist, 1982). Çinko eksikliğinin erkek fertilitesindeki azalma ile ilişkili olduğu optimal fertilite oranının elde edilebilmesi için insanların diyetlerinde çinkonun varlığının gerekli olduğu gösterilmiştir (Hunt, 1992). Kandaki çinkonun çok az bir kısmı iyonik halde bulunurken , % 80'i eritrositlerde karbonik anhidraz enzimi içinde, %3'ü lökositlerde ve çok az bir kısmı da trombositlerde bulunur (Tapiero, 2003).

Ürik Asit

Ürik asit ($C_5H_4N_4O_3$) insanlarda pürin nükleotidlerinin (guanozin ve adenozin) katabolizmasının son ürünüdür (Becker, 1993). Semende bulunan azotlu bileşiklerden biri olan ürik asit ya kan dolaşımından semene katılır ya da yardımcı bezler tarafından üretilir. Serumdaki ve semendeki ürik asit konsantrasyonlarının oranı yaklaşık birdir (Ronquist, 1984). Ürik asit insan spermindeki en önemli antioksidanlardan biridir (Lewis, 1997). Motilite, canlılık, morfoloji ve DNA bütünlüğü gibi sperm parametrelerinin korunmasında ve iyileştirilmesinde, bununla birlikte spermin dölleme yeteneğinin arttırılmasındaki rolü antioksidan potansiyelinden kaynaklanmaktadır (Aitken, 2004). Aynı zamanda infertil hastaların seminal sıvısındaki düşük ürat konsantrasyonlarının, sperm bütünlüğü açısından tehlikeli olabilecek anti-oksidatif korumanın azaldığının göstergesi olabileceği gösterilmiştir (Thiele, 1995). Motilite, sayı, morfoloji ve DNA hasarı gibi ana semen parametreleri seminal ürik asitten önemli ölçüde etkilenmektedir. Yapılan çeşitli araştırmalarda genel olarak infertil erkeklerde seminal plazmadaki ürik asit seviyelerinin fertil erkeklere göre daha düşük olduğu gözlenmiştir (Xu, 2004; Srivastava, 1984).

Magnezyum (Mg)

İnsan sperminde bulunan, üreme sağlığı, normal spermatogenez, sperm olgunlaşması, hareketliliği ve kapasitasyonu ile normal sperm fonksiyonu için gerekli olan eser elementlerden biri olan magnezyum, özellikle normal ejakülasyon, spermatogenez ve sperm hareketliliğinde önemli bir role sahiptir (Mirnamniha, 2019). Magnezyum insan vücudunda en çok bulunan dördüncü katyondur ve protein sentezi, glikoliz ve iyonların zarlar arasında taşınmasında görev alan 300 enzimin kofaktörü olarak görev yapmaktadır (Glasdam, 2016). Ayrıca proteinler ve bağlanma bölgeleri için kalsiyum ile rekabet eden bir elementtir (Abdul-Rasheed, 2010). Magnezyumun prostat bezinin bir belirteci olabileceği ve azalmış seminal magnezyum düzeylerinin erken boşalma ile ilgili olabileceği rapor edilmiştir (Bassey, 2019).

Kalsiyum (Ca)

Kalsiyum spermatozoa da dahil olmak üzere canlı hücrelerdeki birçok fizyolojik sürecin düzenleyicisi olarak önemli bir role sahiptir. Birçok çalışmada kalsiyumun normal fonksiyonu ve döllenme sürecindeki rolü ele alınmıştır (Blomberg Jensen, 2016). Kalsiyum sadece hücre içi haberci olarak görev yapmaz, sperm hareketliliği, hiperaktivasyonu, sperm kapasitasyonu ve akrozom reaksiyonunun yanı sıra dişi üreme sisteminde sperm kemotaksisi için de gereklidir (Valsa, 2015; Wong, 2001). Ca eksikliğinin sperm disfonksiyonu ile ilişkili olduğu moleküler mekanizmalar kesin olarak bilinmemekle birlikte elde edilen son veriler Ca eksikliğinin spermatogenez başarısızlığı, bozulmuş steroidogenez, sperm hipomotilitesi ve sperm kemotaksis başarısızlığı ile gibi mekanizmalar aracılığıyla erkek infertilitesine neden olduğunu düşündürmektedir (Beigi, 2019).

Lipidler

Kolesterolün, seks steroid hormon sentezinin temel substratı olduğu ve spermatogenezde belirleyici rol oynadığı düşünüldüğünde fertilite üzerinde de

potansiyel bir etkiye sahip olduğu söylenebilmektedir. Spermin ovumu fertilize edebilmesi için dişi genital sisteminde kaldığı dönem içinde bu yeteneği kazandığı süreç kapasitasyon olarak adlandırılır. Seminal plazmadaki lipidler ile spermin içindeki lipidlerin arasındaki denge bozulduğu takdirde kapasitasyon gerçekleşememektedir. Ayrıca normozoospermik infertil gruplarda seminal kolesterol konsantrasyonu fertil gruplara göre anlamlı düzeyde azalmıştır (İrez, 2007). Yapılan bir çalışmada serumdaki toplam ve serbest kolesterol ve fosfolipid konsantrasyonlarının vücut kitle indeksinden bağımsız olarak çeşitli sperm başı morfoloji parametreleri ile negatif ilişkili olduğu gözlenmiştir. Aynı zamanda toplam kolesterol konsantrasyonları semen hacminde ve sperm konsantrasyonundaki azalmalarla ilişkilendirilmiştir, elde edilen sonuçlar serum lipidlerinin erkek fertilitesi üzerindeki rolünü vurgulamaktadır (Schisterman, 2014).

Alfa Fetal Protein (AFP)

AFP fetal gelişim sırasında esas olarak karaciğer ve yolk kesesinin visseral endoderminden ve daha düşük oranda da embriyonik gastrointestinal sistemden üretilen serum glikoproteinidir. AFP düzeyleri gelişimin ilk haftasında zirveye ulaşır, doğumdan sonra düşüşe geçer sağlıklı bir bireyde 0,5 ila 15 ng/ml arasında değişir. Embriyonik ve fetal gelişim sırasında anormal AFP konsantrasyonları, nöral tüp defektleri ve bir takım morfolojik deformiteler ve kromozom anomalileri gibi fetal anomaliliklerle beraber olumsuz gebelik sonuçlarıyla ilişkilendirilmiştir. Yetişkinlerde ise AFP üretimi spesifik fizyolojik ve patolojik durumları ortaya çıkarabilir. Örneğin hepatoselüler karsinom, viral hepatit, siroz gibi karaciğer hastalıkları, gastrointestinal maligniteler, testis ve over germ hücre tümörleri yüksek AFP düzeyleriyle ilişkilendirilebilir. Ancak açıklanamayan AFP yüksekliğinin oligozoospermi ve azospermi ile bağımsız olarak ilişkili bulunduğu, 1803 beyaz Avrupalı ve primer infertil erkeğin klinik ve laboratuvar verilerinin analiz edilerek yapıldığı retrospektif çalışmada, açıklanamayan yüksek AFP seviyelerinin, aradaki bağlantı tam olarak açıklanamamış olsa da bozulmuş spermatogenez ve zayıf testis fonksiyonuna işaret ettiği ve daha önce ilişkili hastalık öyküsü olmayan vakaların nerdeyse %2‘sinden sorumlu olduğu belirtilmiştir (Corsini, 2022).

Hemogram inflamasyon belirteçleri

Son yıllarda yapılan çalışmalarda, immün sistemde ortaya çıkan patolojik durumların erkek infertilitesinde rol aldığı, bu durumun temel nedeninin ise inflamasyon sonucu sperm hücresinde artan reaktif oksijen radikallerinin sperm fonksiyonunu bozması olduğu ileri sürülmektedir. İnflamasyon belirteci olarak semen içerisindeki tümör nekroz faktör- alfa (TNF-α), interferon gamma (INF-gama) ve C-reaktif protein (CRP) gibi moleküllerin incelenmesi inflamasyon şiddeti ile sperm parametreleri arasındaki ilişkiyi ortaya koyabilmek adına yardımcı olsa da ölçümlerde ki maliyet yüksekliği ve yaşanılan teknik zorluklar semen analizinin yapılabilmesine kısıtlama getirirken inflamasyon belirteci olarak tam kan sayımı ile elde edilen monosit-eosinofil oranı (MER) , nötrofil –lenfosit oranı (NLR) ,platelet – lenfosit oranı (PLR) gibi bir çok hastalığın tanı ve tedavisinde yaygın olarak kullanılan parametrelerin infertilite durumlarında kullanımı ile ilgili sınırlı bilgi mevcuttur (Küçükdurmaz, 2019).

2.6. Standart Semen Analizi (DSÖ, 2021)

Semen analizinin standardizasyonunun sağlanabilmesi için Dünya Sağlık Örgütü (DSÖ) ilk olarak 1980 yılında ‘‘İnsan semeni ve insan semeni servikal mukus etkileşimlerinin incelenmesi için laboratuvar el kitabını’’ yayınlamıştır ve el kitabı 1987, 1992, 2002,2010 ve 2021 yıllarında güncellenerek birçok dile çevrilmiştir. DSÖ kriterlerine göre semen analizini etkileyen faktörlerin başında gelen, ejakulatın tamamının örnek kabına alınması, semeni dilue ederek konsantrasyonu etkileyen aksesuar bezlerin aktivitesi (Weskie, 1994), spermatogenetik aktivite ve morfolojiyi etkileyen testis boyutu, cinsel perhiz süresi, bir önceki ejakülasyonda boşalmanın tam olarak gerçekleşmemesi gibi değişkenler birey içi farklılıkları da açıklamaktadır. Bu değişkenler nedeniyle semen kalitesini değerlendirmek için en az iki veya üç örneğin incelenmesi sağlıklı veri eldesi için önemlidir. DSÖ tarafından sperm sayı, motilite ve morfolojiye göre belirlenen sperm kalitesini ifade eden tanımlar:

Aspermi: Semen olmaması (retrograd ejakülasyon olabilir)

Astenozoospermi: İleri yönde hareket eden spermlerin (PR) yüzdesi referans alt limitininin altında

Astenoteratozoospermi: İleri yönde hareket eden spermlerin yüzdesi ile (PR) normal morfolojideki spermlerin yüzdesinin alt referans limitinden düşük olması durumu

Azospermi: Ejakulatta hiç sperm bulunmaması durumu

Kriptozoospermi: Sadece santrifüjlenen pellette sperm gözlenmesi durumu

Hemospermi: Ejakulatta eritrositlerin varlığı

Lökospermi: Ejakulatta lökositlerin eşik değerin üzerinde olması

Nekrozoospermi: Ejakulatta cansız sperm yüzdesinin yüksek olması

Normozoospermi: Alt referans limitlerinde ya da yüksek, total sperm sayısı, morfolojisi ve ileri yönde hareketli (PR) sperm yüzdesi

Oligoastenozoospermi: Alt referans limitlerinin altında toplam sperm sayısı ve ileri hareketli sperm yüzdesi

Oligoastenoteratozoospermi: Toplam sperm sayısı, ileri yönde hareketli ve normal morfolojili sperm yüzdelerinin alt referans limitlerinden daha düşük olması

Oligoteratozoospermi: Toplam sperm sayısı ve normal morfolojili sperm yüzdesinin alt referans limitinden düşük olması.

Oligozoospermi: Toplam sperm sayısının alt referans limitinden düşük olması

Teratozoospermi: Normal morfolojili sperm yüzdesinin alt referans değerinden düşük olması

2.6.1. Zaman yönetimi

Semen analizi sırasında ilk 5 dakika içinde örnek, likefaksiyonun gerçekleşebilmesi için 37 º C 'deki inkübatöre veya tezgâha yerleştirilmelidir. 30-60 dakika arasında ise görünüm ve likefaksiyon değerlendirmesi yapılmalı, hacim ve pH ölçümü yapılmalı, mikroskobik inceleme, sayı ve motiliteyi belirlemek için dilüsyon ve ıslak preparat hazırlanmalı, motil sperm oranının düşük olması durumunda vitalite değerlendirilmesi yapılmalı aynı zamanda morfoloji değerlendirmesi için yayma preparat hazırlanmalı, konsantrasyon değerlendirmesi için semen dilusyonu yapılmalı ve sperm sayısı belirlenmeli, gerek duyulduğu takdirde mixed antiglobulin reactıon (MAR) testi yapılmalı, yuvarlak hücre varlığında peroksidaz pozitif hücreler değerlendirilmeli, yine gerek duyulması halinde immunobead testi için sperm hücreleri hazırlanmalı, biyokimyasal belirteçlerin çalışılması geriyorsa semenin santrifüj edilmesi gerekmektedir. Gerek görülmesi halinde üç saat içinde alınan örnekler mikrobiyoloji laboratuvarına gönderilmeli, dört saatten sonra morfolojik değerlendirme için preparat hazırlanmalıdır. Eğer aksesuar bez belirteçleri ölçülecekse ya da indirekt immunobead testinin yapılması gerekiyorsa aynı gün içinde veya örnek dondurulmuşsa ertesi gün çalışılmalıdır.

2.6.2. Örnek toplanmasında dikkat edilecek hususlar

Semen örneği sıcaklık farkından etkilenmemesi ve örnek alınması ile analiz süresi arasındaki zamanın kontrolü açısından laboratuvar yakınındaki özel bir odada 2-7 günlük cinsel perhiz süresi sonunda mastürbasyon yoluyla alınmalıdır. Ejakulatın alınacağı kaplar sperm için toksik olmayan özellikte olmalı, kişinin adı, cinsel perhiz gün sayısı, örneğin alındığı zaman, analiz süresi, varsa örnek almadaki zorluklar raporda belirtilmeli eğer örnek tekrarı gerekirse cinsel perhiz süreleri mümkün olduğunca birbirine yakın olmalı, kişiye semen analizinin toplanması ile ilgili sözlü ve yazılı bilgiler verilmelidir. Eğer örnek evden getirilecekse semen toplanması için

lateks kondom kullanılmaması ve özel kondom kullanılması, örnek kaybı olması durumunda bildirilmesi, örneğin bir saat içinde 20-37 ºC arasında tutularak laboratuvara getirilmesinin gerektiği hakkında kişiye sözlü ve yazılı bilgilendirme yapılmalıdır.

2.6.3. Makroskobik değerlendirme

Likefaksiyonun gerçekleşmesini takiben 30 dakika ile bir saat içinde makroskobik değerlendirmeyle beraber analize başlanmalıdır. Genelde likefaksiyon ilk 15 dakika içinde görülürken normal bir semen örneğinin likefakisyonu 60 dakikada tamamlanmaktadır. Aksi durumda bildirim yapılmalı böyle bir durumda homojen bir örnek elde edebilmek için düzenli olarak örnek karıştırılmalı, likefaksiyonun gerçekleşmediği nadir durumlarda ise mekanik karıştırma ve enzim ile çözme yapılarak değerlendirme yapılmalıdır. Ancak bu uygulamalar semen biyokimyasını, motilitesini ve morfolojisini etkileyebilir bu yüzden raporda mutlaka belirtilmelidir.

Likefiye bir örnek homojen, gri-opelasan görünümdedir, konsantrasyonun düşük olmasına bağlı olarak daha az opak görünebilir. Örnekte eritrosit varlığında (hemospermi) kırmızı-kahverengi, hastalık, ilaç ve vitamin kullanımına bağlı olarak da sarı renkli olabilir.

Makroskobik değerlendirmenin en önemli parçası olan viskozite değerlendirmesinde ise plastik bir pipet ile örnek çekilerek damlaması beklenir bu sırada damla ile pipet arasında ortaya çıkan ince ipliğin uzunluğuna bakılır. Normalde damlama gözlenirken anormal viskozite durumunda bu iplik 2 cm'den daha uzun olur. Viskozitenin yüksek olması sperm motilitesini, spermin antikorla kaplı olmasını konsantrasyonunu, biyokimyasal ölçümleri etkileyebilmektedir.

Ejakulat volümü için en düşük referans değeri 1,4 ml'dir. Ejakulat hacmi prostat, seminal veziküller, bulbo üretral bezler ve epididimin salgılarıyla oluşmaktadır, total sperm sayısının hesaplanmasında kullanılacağı için de hassas bir şekilde ölçülmelidir. Bunun için en iyi yöntem örnek alınan kabın darasının alınarak

yapıldığı tartım yöntemidir. Enjektör veya ölçme silindiri kullanmak hacmin daha düşük hesaplanmasına (0,3 ve 0,9 mL arasında) sebep olabileceği için tavsiye edilmemektedir (Brazil vd., 2004; Cooper vd., 2007). Ejakulatuar kanal obstrüksiyonu veya konjenital bilateral vas deferens agenezise bağlı olarak ortaya çıkan seminal vezikül gelişiminin yetersizliği düşük semen hacmine neden olabileceği gibi (Weiske vd., 2000; Daudin vd., 2000) androjen eksikliği, parsiyal retrograd ejakülasyon ve örnek toplamadaki sorunlar da semen hacminde düşüklüğe neden olabilir. Aksesuvar bezlerin inflamasyonunda ise aktif eksudasyonun sonucu olarak yüksek semen volümü gözlenebilir.

Makroskobik değerlendirme sırasında tercihen ilk 30 dk içinde ölçülmesi gereken diğer bir özellik de semen pH'sıdır. Asidik prostatik sekresyon ile alkali seminal vezikül sekresyonları arasındaki dengeyi yansıtan pH değeri aralığı 6,0 ile 10,0 arasında olan pH kağıtları ile ölçülmelidir. Örnek iyice karıştırılıp bir damla pH kağıdına eşit olarak yayılır ve 30 sn içinde kalibrasyon çubuğu ile karşılaştırılarak okunur. Alt değer olarak 7,2 kabul edilmiştir. 7,0'dan küçük olan pH değerleri ejakulatuar kanal obstrüksiyonunu ya da konjenital bilateral vas deferens agenezisine bağlı olarak ortaya çıkan seminal vezikülün gelişim yetersizliğini düşündürebilir (de la Taille vd., 1998; von Eckardstein vd.,2000).

2.6.4. Mikroskobik inceleme

Semen örneğinin ilk mikroskobik değerlendirmesinde konsantrasyon, aglütinasyon ve agregasyon, motilite ve spermden farklı hücresel elemanlar değerlendirilir. Örneğin bir pipet yardımıyla 10 kez aspire edilmesi iyi karıştırılmasını sağlar bu sayede aynı örnekten ikinci kez inceleme yapıldığında canlılık konsantrasyon, motilite ve morfolojide belirgin farklılıklar gözlenmemiş olunur. 10 µl semen örneği derinliği yaklaşık 20 µm' de sabit olan preparatlarda incelenir bu sırada lam lamel arasında hava kabarcığı olmamasına dikkat edilir. Mikroskobik incelemede özellikle 1978 yılında Makler tarafından sperm sayımı için özel tasarlanmış olan kamara kullanılmaktadır.10 µ derinliğinde olması sayesinde spermler tek bir düzlemde serbest hareket edebilmekte ve sayım daha kolay yapılmakta, hareket yüzdesi daha

kesin olarak hesaplanabilmektedir. Makler kamarasında güvenilir bir sonuç elde edebilmek için 100 karedeki spermleri saymak gereklidir. Hareketsiz spermlerin birbirleriyle, debris veya sperm olmayan hücrelerle, mukus iplikleriyle oluşturduğu agregasyon gözlenme durumu mutlaka kaydedilmelidir. Hareketli spermlerin birbirlerine baş, kuyruk ya da karışık bir şekilde yapışmaları ise aglütinasyon olarak adlandırılır ve izole form, orta, çok ve şiddetli olmak üzere 1-4 arasında derecelendirilebilir. Şiddetli aglütinasyon olması durumunda sperm motilite ve konsantrasyon değerlendirmesi etkilenebilir. Aglutinasyonun olması infertilitenin immünolojik olduğunu düşündürse de yeterli kanıt olarak görülemez ancak antisperm antikor çalışılması ve daha ileri tetkikler yapılması yönünde belirleyici bir faktör olarak görülür. Mikroskobik incelemede DSÖ 2021 kriterlerine göre değerlendirme yapılır. Buna göre belirlenen alt referans değerleri aşağıdaki gibidir.

Semen volümü (ml) ≥ 1,4

Sperm konsantrasyonu (milyon/ ml) ≥ 16

Total sperm sayısı (milyon/ ejekulat) ≥ 39

Progresif motil (%) ≥ 30

Total motilite (%) ≥ 42

Vitalite (%) ≥ 54

Normal morfoloji (%) ≥ 4

2.6.5. Sperm dışı hücreler

Semen örneği yuvarlak hücreler olarak da adlandırılan immatür germ hücreleri ve lökositler ile genitoüriner sistem kaynaklı epitel hücreleri de içerebilmektedir. Tüm ejakulatta yuvarlak hücre sayısının > 1 x 10^6 /ml olması durumunda peroksidaz testi ile lökosit konsantrasyonları hesaplanmalıdır (DSÖ, 2021).

2.6.6. Sperm motilitesi

Alınan semen örneği ejakulasyon sonrası ilk bir saat içinde özellikle de likefaksiyon sonrası ilk 30 dakika içinde değerlendirilmelidir. Preparatlar ortalama 1 dakika bekletilerek stabil hale getirilir ve 200- 400 büyütmede faz kontrast yada ışık mikroskopta oda sıcaklığında ya da 37º C'de ısıtılmış tabla üzerinde bakılabilmektedir. Motilite değerlendirmesinin yapılabilmesi için farklı kategoriler mevcuttur. Sperm motilitesi DSÖ tarafından hiç hareket olmayan ile hızlı ileri hareketli arasında 4 sınıfta kategorize edilerek değerlendirilmektedir.

(A+B) Progresif hareket**:** Sperm hücresi doğrusal veya geniş dairesel düzlemde ilerleyici şekilde hareket eder.

(A) Hızlı doğrusal progresif hareket (+4)

(B) Yavaş doğrusal veya doğrusal olmayan hareket (+3)

(C) Nonprogresif hareket (yerinde hareketli) (+2) : Küçük daireler şeklinde ya da baş kısmının zor yer değiştirmesi ve sadece kuyruğun hareket etmesi gibi ilerleyici olmayan hareketlerin tamamı nonprogressif hareket olarak tanımlanır**.**

(D) Hareketsiz (+1): Sperm hücresinin hareketinin olmaması**.**

Farklı motilite kategorilerindeki spermlerin oranlarını hesaplanmasında en az beş mikroskobik alanda en az 200 sperm değerlendirilmelidir. Aynı örnekten hazırlanan başka bir preparatta da değerlendirme sonuçlarındaki motilite yüzdeleri arasında

kabul edilebilir oranlar olması durumunda değerlendirme tamamlanır ancak oranlar arasındaki fark büyükse yeni preparat hazırlanmalıdır (DSÖ, 2021).

2.6.7. Sperm canlılığı

Progresif hareketli sperm oranının < %42 olduğu durumlarda yapılan hücre membran bütünlüğünün değerlendirilmesinin esas olduğu bir testtir. Normalde ölü hücre sayısı, hareketsiz spermlerin sayısından fazla olmamalıdır. Canlılık testi ejakülasyon sonrası ilk bir saatte, likefaksiyondan sonraki 30 dakika içinde yapılmalıdır. Prensip olarak canlı spermin boyayı kabul etmemesi, hasarlı plazma zarına sahip ölü hücrelerin boyayı almasına dayanan, eosin-nigrosin ya da sadece eosin kullanılarak yapılan boya eksklüzyon yöntemi veya hipotonik ortamda sağlam membranlı hücrelerin şişmesi prensibine dayanan hipoosmotik şişme testi ile canlılık değerlendirmesi yapılmalıdır. Canlılık için referans değeri %58 'dir. Canlı ancak hareketsiz hücrelerin yüzdesinin fazla olması kuyruk defektine işaret edebileceği gibi hareketsiz ve ölü hücre (nekrozoospermi) oranının yüksek olması epididimal patolojiye işaret ediyor olabilir.

2.6.8.Sperm sayımı

Sperm konsantrasyonu semen volümü başına düşen sperm sayısını ifade etmektedir. Sperm konsantrasyonu ile total semen volümünün çarpılmasıyla hesaplanan total sperm sayısı ise tüm ejakulattaki sperm sayısını ifade eden bir terimdir. Sperm konsantrasyonu için en düşük referans değer 16x 10^6 / ml iken total sperm sayısı için en düşük referans değeri 39 x 10^6 /ml'dir. Eğer bir erkekte cinsel perhiz süresi çok uzun değilse ve obstrüksiyon yoksa total sperm sayısı ve volümü koreledir. Bu durum testislerde sperm üretiminde ve sperm yolunda bir problem olmadığını göstermektedir, aynı zamanda prostat salgıları ve seminal vezikül salgılarının miktarından etkilenen sperm konsantrasyonu fertilizasyon yeteneği ve gebelik oranları ile ilintilidir ancak testis fonksiyonunu değerlendirmek için özgün olduğu söylenemez. Sperm sayımının sağlıklı bir şekilde yapılabilmesi için 100 µ(%) m derinlikte hemositometre sayma kamaraları kullanılmaktadır. Mikroskobik

incelemede özellikle 1978 yılında Makler tarafından sperm sayımı için özel tasarlanmış olan kamara kullanımı tercih edilmektedir. 10 µ derinliğinde olması sayesinde spermler tek bir düzlemde serbest hareket edebilmekte ve sayım daha kolay yapılmakta, hareket yüzdesi daha kesin olarak hesaplanabilmektedir. Makler kamarasında güvenilir bir sonuç elde edebilmek için 100 karedeki spermleri saymak gereklidir. Eğer hiç sperm görülemezse yeni bir taze preparat hazırlanır, yine sperm görülememesi durumunda azospermi düşünülebilir bu durumda örnek 3000 g'da 15 dk santrifüj edilir. Santrifüj sonrasında incelenen pellette sperm görülmesi durumuna kriptozoospermi adı verilirken spermin görülememesi durumuna azospermi adı verilir.

2.6.9. Sperm morfolojisi

Sperm morfolojisinin belirlenmesinde özellikle kadın genital sisteminden veya zona pellucida yüzeyinden ve postkoital mukustan elde edilen spermlerin incelenmesi etkili olmuştur (Lıu, 1992). Semenin morfolojik değerlendirmesinde öncelikle semen smear preparatları hazırlanır. Hazırlanan preparat havada kurutulduktan sonra fiksasyon ve boyama işlemleri yapılır 1000 büyütmede immersiyon yağı ile incelenir. Hata payını en aza indirmek için iki kez ve her seferinde en az 200 sperm sayılarak anormal ve normal formdaki sperm morfolojisi değerlendirilir. Tavsiye edilen boyama yöntemleri ise Papanicolaou, Shorr ve Diff-Quick boyamalarıdır.

Şekil 2.13'de sperm morfolojisi gösterilmiştir.

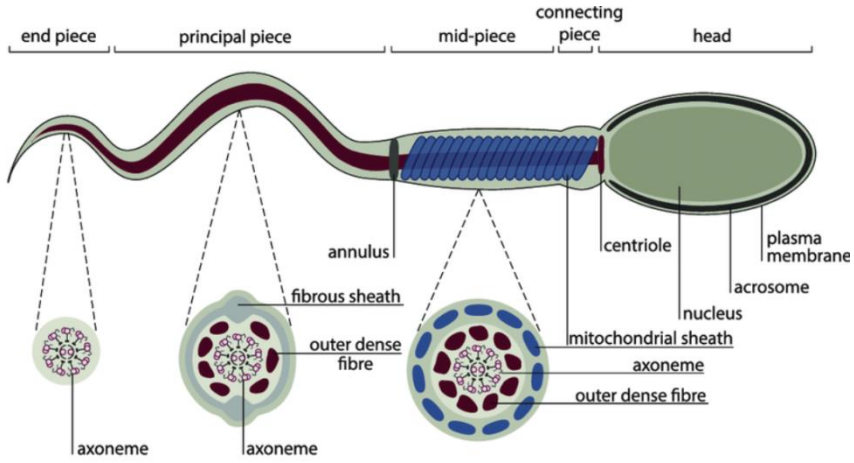

Şekil 2.13: Sperm morfolojisi **(** Bracke vd.,2018**)**

Boyama yöntemleri ile spermatozoanın şeklinin normal olup olmadığını standardize edebilmek adına DSÖ tarafından 1980 yılından 2010 yılına kadar çeşitli tanımlamalar yapılmıştır. Kruger ve Menkveld Tyberger kriterlerini tanımlayarak morfoloji değerlendirmesi konusunda bir standarda ulaşılmasını sağlamışlardır (Kruger, 1986; Menkveld, 1990; Menkveld, 1997).

Bu kriterlere göre %14 ‘ten fazla normal form bulunuyorsa normal morfoloji , %4 - 14 arası normal form bulunması iyi prognozlu grup , %4 ‘ten az normal morfoloji mevcutsa kötü prognozlu grup olmak üzere 3 grupta morfoloji değerlendirmesi yapılmaktadır. DSÖ 2010 yılındaki kitapçığında kriter olarak %4 oranını almıştır.

Kruger kesin kriterlerine göre ortalama 60 µm uzunluğa sahip olan sperm hücresi temelde 4 kısma sahiptir. 5-6 mikron uzunlukta, 2,5-3,5 mikron genişlikte olan baş bölgesinin büyük kısmını paternal DNA‘yı içeren kompakt yapıdaki nukles kaplamaktadır. Spermatidin golgi cisimciğinden oluşan, spermatid başının %40-70 ‘ini kaplayan oval yapıdaki akrozom, baş ve ekvatoryal kısımlardan meydana gelmektedir. İçerdiği hyaluronidaz ve proakrozin gibi hidrolitik enzimler, fertilizasyon sırasında oosit plazma membranı ile akrozomal membranın birleşmesiyle serbest hale gelirler ve akrozom reaksiyonunu gerçekleştirirler. Hareketi sağlayan kuyruk kısmı ise ortalama 45 µm uzunluğunda 0,4-0,5 µm

çapında uniform, 1 µm genişliğinde 1,5 µm uzunluğundaki orta parçadan daha ince yapıda kıvrılmamış ve kırıksız bir yapıda olmalıdır. Kuyruk kısmındaki hareketi gerçekleştiren aksonem ikili yapıda dynein proteinlerinden oluşan mikrotübüllerden meydana gelmektedir. Aksonem 9 ince silindirik yapıdaki yoğun dış fiberler ve fibröz kılıf ile çevrelenmiştir. Kuyruğun %60 'ını oluşturan, kuyruk şekilli dış iskelet olarak kabul edilen fibröz kılıf kıvrılma hareketinde yer alarak hareketin şeklini etkiler.

Spermin yapısında ortay çıkan defektlere bağlı olarak çeşitli malformasyon tipleri görülmektedir. Aşağıdaki şekillerde bu malformasyon çeşitleri gösterilmiştir.

Baş defektleri: Büyük veya küçükbaş, konik, yuvarlak, amorf, piriform vakuollü (>2 ya da %20'den büyük vakuller alan boyaması), çift başlı

Şekil 2.14'de ve Şekil 2.15'te Sperm baş defektleri gösterilmiştir

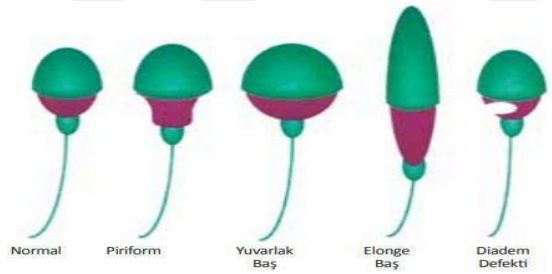

Şekil 2.14: Sperm baş defektleri (Sperm morfoloji değerlendirmesi, 2024)

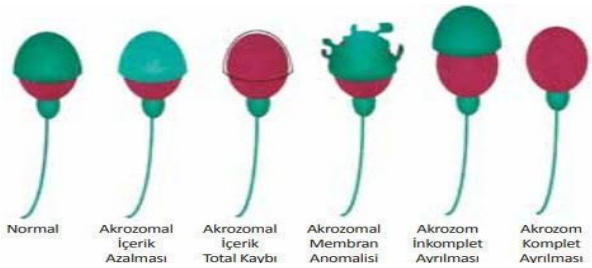

Şekil 2.15: Sperm baş defektleri (Sperm morfoloji değerlendirmesi, 2024)

Boyun ve orta kısım defektleri: Baş ve boyun arasındaki asimetri, ince, kalın, düzensiz olması

Şekil 2.16'da Sperm boyun ve orta kısım defektleri gösterilmiştir.

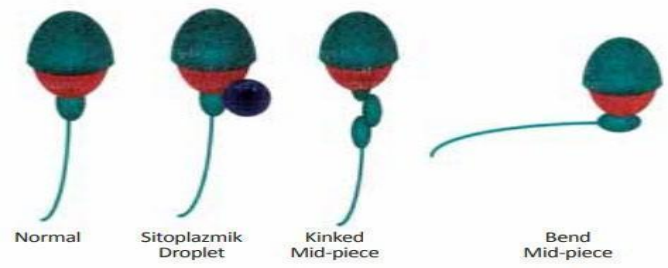

Şekil 2.16: Sperm boyun ve orta kısım defektleri (Sperm morfoloji değerlendirmesi, 2024)

Fazla sitoplazma kalıntısı: Büyük miktarda düzensiz sitoplazma içerir, orta kısım defekti olarak değerlendirilebilir

Kuyruk Defektleri: Kısa, kırık, keskin açılı, düzensiz veya kombinasyonları Şekil 2.17'de Kuyruk defektleri gösterilmiştir.



Şekil 2.17: Kuyruk defektleri (Sperm morfoloji değerlendirmesi, 2024)

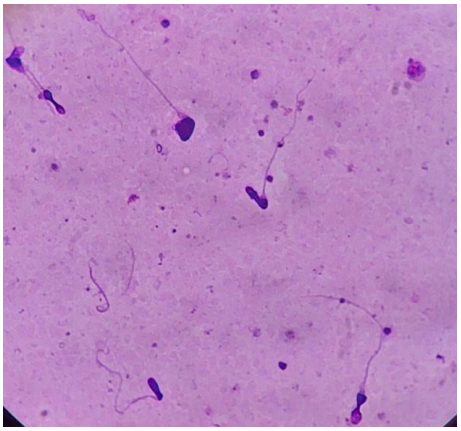

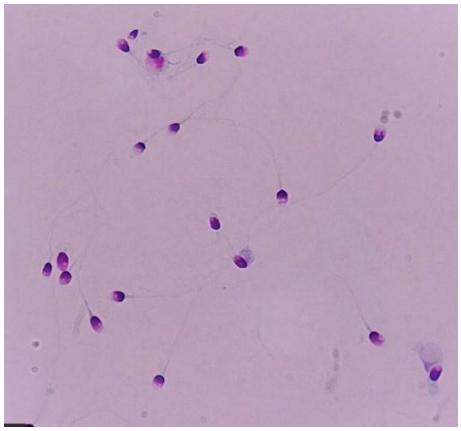

Şekil 2.18: Diff-Quick yöntemi ile boyanan sperm görüntüleri (Araştırmacının kendisi tarafından çekilen görüntüler)

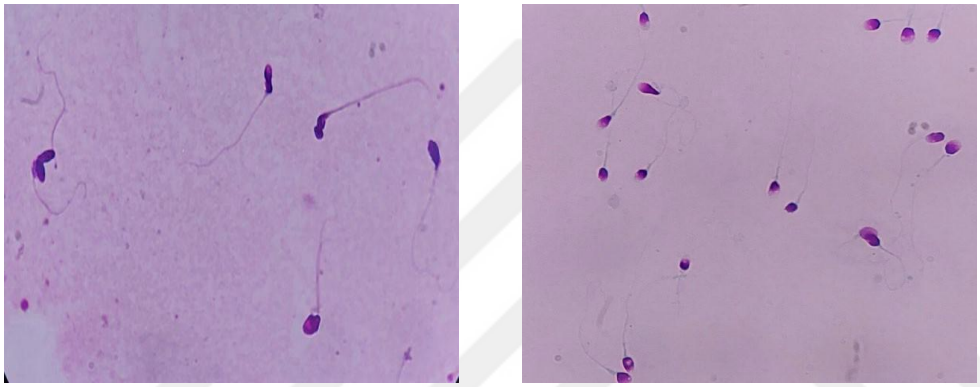

3. GEREÇ VE YÖNTEM

Bu çalışma Mayıs 2024- Kasım 2024 tarihleri arasında ‘‘ Şişli Hamidiye Etfal Eğitim ve Araştırma Hastanesi Androloji Polikliniğine’’ çocuk istemi ile başvuran subfertil erkek hastaların kan ve semen örnekleri incelenerek yapılmıştır. Çalışmaya subfertil hastalar dahil edilmiş, kontrol grubu olarak da üroloji polikliğine gelen 10 fertil erkek hasta değerlendirmeye alınmıştır. Uygulanacak olan çalışma öncelikle Şişli Hamidiye Etfal Eğitim ve Araştırma Hastanesi Sağlık Uygulama ve Araştırma Merkezi Bilimsel Kurulu’na sunularak 09/05/2023 karar tarihi ile kurum onayı alınmıştır. Daha sonra çalışma İstanbul Yeni Yüzyıl Üniversitesi Fen, Sosyal ve Girişimsel Olmayan Sağlık Bilimleri Araştırmaları Etik Kurulu’na sunularak 06 /06/2023 karar tarihli etik kurul onayı alınmıştır. Yapılacak olan çalışma ile ilgili hastalara bilgi verilerek onam formu doldurtulmuştur.

Çalışma için değerlendirmeye alınacak hastaların meslek, boy, kilo, kullanılan ilaçlar, antioksidanlar, madde bağımlılığı öyküsü, geçirilen ameliyatlar, testis ile

ilgili tedavi süreçleri (varikoselektomi, kriptorşidizm vs.) kimyasal madde maruziyeti (kemoterapi, radyoterapi vs.) sistemik hastalık öyküsü (Diyabet, multiple skleroz vs.), ergenlik döneminde geçirilen hastalıklar (menenjit, kabakulak vs.) ve eşlerinin infertilite öyküleri sorgulanarak ayrıntılı anamnez alınmıştır.

Çalışmaya subfertilite tanısı olan hastalar dahil edilirken kriptorşidzim öyküsü olan testis kanseri öyküsü olan, sistemik hastalığı bulunan, varikoselektomi, orşiektomi yapılan hastalar dahil edilmemiştir.

Bu çalışmada subfertilite tanısı konulmuş erkeklerde kandaki Ürik asit (ÜA), Magnezyum (Mg), Kalsiyum (Ca), Çinko (Zn), Alfa Fetal Protein (AFP), Kolesterol, Trigliserid, HDL ve LDL değerleri ile FSH, LH, Testosteron, Prolaktin, Östradiol seviyelerine aynı zamanda hemogram inflamasyon parametreleri olan NLR, MNR, PLR oranlarına bakılarak bu değerlerin semen parametreleri üzerindeki etkileri incelenmiştir.

Semen parametrelerinde pH'ı 7,2 -8 aralığında, normal görünümlü, viskoz olmayan örneklerin volümüne, sperm konsantrasyonlarına, toplam sperm sayılarına, progresif hareketlilik oranlarına (A+B) ve morfolojilerine bakılmıştır.

Mayıs 2024 – Kasım 2024 tarihleri arasında hastanemize başvuran 21-51 yaş aralığındaki 60 erkek bireyin kan ve semen örnekleri incelenmiş 46 subfertil birey ile kontrol grubu olarak seçilen 10 fertil birey değerlendirmeye alınmış ancak azospermili 4 hasta değerlendirmeye alınmamıştır.

Subfertil grup (46) kendi içinde 4 gruba ayrılmıştır.

1-Normozoospermi (n:11)

2-Teratozoospermi (n:14)

3-Astenoteratozoospermi (n:10)

4-Oligoastenoteratozoospermi (n:11)

Kullanılan Yöntem

Semen Analizi: Hastalara ait semen numuneleri Şişli Hamidiye Etfal Eğitim ve Araştırma Hastenesi Androloji Laboratuvarında hazırlandı. Hastalar, hastanede laboratuvara bitişik olarak bulunan numune verme odasında 3 günlük cinsel perhiz sonrası mastürbasyon tekniği ile tek kullanımlık steril, geniş ağızlı, 100 ml hacimli, polietilen semen toplama kaplarında semen örneklerini verdiler. Ejakulat etüvde (Heratherm, USA) 37 º C likefiye oluncaya kadar bekletildi ve DSÖ kurallarına uygun bi şekilde analiz edildi. Işık mikroskobu (Olympus Cx21, Japan) kullanılarak 20'lik büyütmede makler sayım kamarasında sperm sayı ve hareketliliği değerlendirildi. Semen örneklerinin pH değerlendirmesinde pH-ındıcator strip (MQuant, Germany) kullanıldı. Numunelerin volümlerine ise hassas terazide (Shimadzu, Japan) semen toplama kaplarının darası alınarak bakıldı. Sperm morfolojisi ise Diffquick boyama (Atom Scıentıfıc, UK) yöntemi ile değerlendirildi.

Biyokimyasal Parametrelerin Analizi: Tek kullanımlık vakumlu kan alma sistemi kullanılarak kan örnekleri alındı ve 30 dakika oda ısısında pıhtılaşması beklendi. Pıhtılaşan örnekler 4000 rpm'de 10 dakika santrifüj edildi (Nüve, Türkiye). Serum kısmı ayrılan numuneler Beckman Coulter AU 480 cihazında spekrofotometrik yöntemle çalışıldı.

Hormon Analizi: Tek kullanımlık vakumlu kan alma sistemi kullanılarak kan örnekleri alındı ve 30 dakika oda ısısında pıhtılaşması beklendi. Pıhtılaşan örnekler 4000 rpm'de 10 dakika santrifüj edildi (Nüve, Türkiye). Serum kısmı ayrılan numuneler Beckman Coulter DxI 600 cihazında kemilüminesans yöntemle çalışıldı.

Hemogram Analizi: Tek kullanımlık vakumlu kan alma sistemi ile kan örnekleri alındı Bc-6800 (Mikromed, Türkiye) otoanalizöründe tam kan sayımı yapılarak Nötrofil /Lenfosit Oranı (NLR), Monosit / Eosınofil Oranı (MER), Platelet/ Lenfosit Oranı (PLR) değerleri hesaplandı.

İstatistiksel Değerlendirme

Normozoospermi, Teratozoospermi, Astenoteratozoospermi ve Oligoastenoteratozoospermi değişkenlerde subfertilite tanısı konulmuş erkek bireylerde, kanda bulunan Ürik asit (ÜA), Magnezyum (Mg), Kalsiyum (Ca), Çinko (Zn), Alfa fetal Protein (AFP), Kolesterol, Trigliserid, HDL ve LDL değerleri ile FSH, LH, Testosteron, Prolaktin, Östradiol, NLR, MNR ve PLR değerleri için subfertil grup ve kontrol grupları arasında farklılık gösterip göstermediğini test etmek için bağımsız örneklem t-testi uygulanmıştır. Ayrıca tanıtıcı istatistikler de sunulmuştur.

4. BULGULAR

Araştırmada elde edilen sonuçlar aşağıdaki Tablo 1,2,3,4,5,6'da sunulmuştur. "Normospermi" değişkeni için Subfertil Hasta ve kontrol gruplarına ait örneklem mevcudu (N), ortalama ($\underline{X}$), standart sapma (s) ve standart hata ($s_{\underline{x}}$) istatistikleri aşağıdaki tabloda sunulmuştur.

Tablo 4.1: Normozoospermi grubuna ait tanıtıcı istatistikler

Değişken	Grup	n	$\underline{X}$	s	$s_{\underline{x}}$
Volum	Subfertil Hasta	11	3,536	1,058	0,319
	Kontrol grubu	10	2,220	0,600	0,190
Sperm_konsantrasyonu	Subfertil Hasta	11	99,182	61,956	18,680
	Kontrol grubu	10	88,000	58,927	18,634
Toplam_sperm	Subfertil Hasta	11	356,000	271,022	81,71
	Kontrol grubu	10	196,400	166,417	52,626
Prgresif_hareketlilik	Subfertil Hasta	11	60,818	12,898	3,889
	Kontrol grubu	10	55,800	12,318	3,895
Kruger_morfolojisi	Subfertil Hasta	11	5,182	1,991	0,600
	Kontrol grubu	10	4,000	2,055	0,650
ÜA	Subfertil Hasta	11	6,482	1,210	0,365
	Kontrol grubu	10	6,310	0,882	0,279
Zn	Subfertil Hasta	11	87,727	7,577	2,285

	Kontrol grubu	10	87,000	9,333	2,951
Ca	Subfertil Hasta	11	9,795	0,247	0,075
	Kontrol grubu	10	9,608	0,370	0,117
Mg	Subfertil Hasta	11	1,915	0,101	0,030
	Kontrol grubu	10	1,953	0,096	0,030
Chol	Subfertil Hasta	11	192,182	47,537	14,333
	Kontrol grubu	10	198,500	32,164	10,171
Trig	Subfertil Hasta	11	210,909	150,539	45,389
	Kontrol grubu	10	142,400	101,915	32,228
HDL	Subfertil Hasta	11	45,727	12,166	3,668
	Kontrol grubu	10	48,500	8,885	2,810
LDL	Subfertil Hasta	9	115,778	30,153	10,051
	Kontrol grubu	10	117,600	25,163	7,957
AFP	Subfertil Hasta	11	3,682	3,017	0,910
	Kontrol grubu	10	2,810	2,278	0,720
NLR	Subfertil Hasta	11	2,101	0,627	0,189
	Kontrol grubu	10	1,468	0,693	0,219
MER	Subfertil Hasta	11	2,690	0,990	0,299
	Kontrol grubu	10	2,933	1,811	0,573
PLR	Subfertil Hasta	11	231,409	346,599	104,504
	Kontrol grubu	10	91,870	18,707	5,916
FSH	Subfertil Hasta	11	3,462	1,482	0,447
	Kontrol grubu	10	3,789	1,330	0,421
LH	Subfertil Hasta	11	3,690	1,113	0,335
	Kontrol grubu	10	3,946	1,428	0,451
TESTOTERON	Subfertil Hasta	11	400,418	184,380	55,593
	Kontrol grubu	10	633,374	753,293	238,212
ÖSTRADİOL	Subfertil Hasta	10	23,820	4,615	1,459
	Kontrol grubu	8	23,038	7,247	2,562
PROLAKTİN	Subfertil Hasta	11	9,305	5,047	1,522
	Kontrol grubu	10	13,871	4,812	1,522

$\underline{X}$: Ortalama, s: standart sapma, $s_{\underline{x}}$: standart hata

Student t testi sonuçları

"Normospermi" değişkeni için Subfertil Hasta ve kontrol grupları arasındaki farklılığın istatistiksel olarak önemli olup olmadığı t testi ile analiz edilmiştir.

Tablo 4.2: t testi sonuçları (Normozoospermi)

Değişkenler	t	sd	p
Volum	**3,458**	**19**	**0,003**
Sperm konsantrasyonu	0,423	19	0,677
Toplam_sperm	1,605	19	0,125
Prgresif_hareketlilik	0,910	19	0,374
Kruger_morfolojisi	1,338	19	0,197
ÜA	0,368	19	0,717
Zn	0,197	19	0,846
Ca	1,378	19	0,184
Mg	- 0,894	19	0,383
Chol	-0,353	19	0,728
Trig	1,208	19	0,242
HDL	-0,591	19	0,561
LDL	-0,144	17	0,888
AFP	0,741	19	0,468
NLR	**2,198**	**19**	**0,041**
MER	-0,387	19	0,703
PLR	1,268	19	0,220
FSH	-0,530	19	0,602
LH	-0,461	19	0,650
TESTOTERON	-0,996	19	0,332
ÖSTRADİOL	0,279	16	0,784
PROLAKTİN	**-2,116**	**19**	**0,048**

sd: Serbestlik derecesi, p: Önemlilik

Tablo 4.1 ve 4.2 değerlendirildiğinde, t testi sonucunda Subfertil Hasta ve kontrol grupları arasında Volum, NLR ve PROLAKTİN değerleri arasındaki farklılık istatistik açıdan anlamlı olduğu görülmüştür ($p<0,01$ ve $p<0,05$). Ancak Subfertil Hasta ve kontrol grupları arasındaki diğer değişken değerleri arasındaki farklılık istatistiksel olarak önemsiz bulunmuştur.

Oligoastenoteratozoospermi söz konusu olduğunda; Tablo 4.3 ve 4.4 değerlendirildiğinde Oligoastenoteratozoospermi ile ilgili olarak t testi sonucunda Subfertil Hasta ve kontrol grupları arasında Volum, Sperm konsantrasyonu, toplam sperm, Progresif hareketlilik, Kruger morfolojisi ve PROLAKTİN değerleri arasındaki farklılık istatistik olarak önemli bulunmuştur ($p<0,001$, $p<0,01$ ve

p<0,05). Ancak Subfertil Hasta ve kontrol grupları arasındaki diğer değişken değerleri arasındaki farklılık istatistiksel olarak önemsiz bulunmuştur.

Tablo 4.3: Oligoastenoteratozoospermi grubuna ait tanıtıcı istatistikler

Grup		N	$\underline{X}$	s	$s_{\underline{x}}$
Volum	Subfertil Hasta	11	3,391	0,985	0,297
	Kontrol grubu	10	2,220	0,600	0,190
Sperm_konsantrasyonu	Subfertil Hasta	11	5,873	4,154	1,252
	Kontrol grubu	10	88,000	58,927	18,634
Toplam_sperm	Subfertil Hasta	11	19,656	16,102	4,855
	Kontrol grubu	10	196,400	166,417	52,626
Prgresif_hareketlilik	Subfertil Hasta	11	26,545	10,425	3,143
	Kontrol grubu	10	55,800	12,318	3,895
Kruger_morfolojisi	Subfertil Hasta	11	0,636	1,027	0,310
	Kontrol grubu	10	4,000	2,055	0,650
ÜA	Subfertil Hasta	11	5,491	1,616	0,487
	Kontrol grubu	10	6,310	0,882	0,279
Zn	Subfertil Hasta	11	71,364	25,141	7,580
	Kontrol grubu	10	87,000	9,333	2,951
Ca	Subfertil Hasta	11	9,785	0,374	0,113
	Kontrol grubu	10	9,608	0,370	0,117
Mg	Subfertil Hasta	11	1,968	0,131	0,039
	Kontrol grubu	10	1,953	0,096	0,030
Chol	Subfertil Hasta	11	193,909	30,293	9,134
	Kontrol grubu	10	198,500	32,164	10,171
Trig	Subfertil Hasta	11	130,545	107,822	32,510
	Kontrol grubu	10	142,400	101,915	32,228
HDL	Subfertil Hasta	11	46,545	8,745	2,637
	Kontrol grubu	10	48,500	8,885	2,810
LDL	Subfertil Hasta	10	123,900	28,231	8,927
	Kontrol grubu	10	117,600	25,163	7,957
AFP	Subfertil Hasta	11	3,355	3,057	0,922
	Kontrol grubu	10	2,810	2,278	0,720
NLR	Subfertil Hasta	11	1,985	0,673	0,203
	Kontrol grubu	10	1,468	0,693	0,219
MER	Subfertil Hasta	11	2,615	2,293	0,691
	Kontrol grubu	10	2,933	1,811	0,573
PLR	Subfertil Hasta	11	100,964	27,225	8,209
	Kontrol grubu	10	91,870	18,707	5,916
FSH	Subfertil Hasta	11	7,694	7,370	2,222

	Kontrol grubu	10	3,789	1,330	0,421
LH	Subfertil Hasta	11	4,999	2,150	0,648
	Kontrol grubu	10	3,946	1,428	0,451
TESTOTERON	Subfertil Hasta	11	400,065	200,906	60,576
	Kontrol grubu	10	633,374	753,293	238,212
ÖSTRADİOL	Subfertil Hasta	8	26,438	8,542	3,020
	Kontrol grubu	8	23,038	7,247	2,562
PROLAKTİN	Subfertil Hasta	11	9,166	2,830	0,853
	Kontrol grubu	10	13,871	4,812	1,522

sd: Serbestlik derecesi, p: Önemlilik

Student t testi sonuçları (Tablo 4.4), "Oligoastenoteratozoospermi" değişkeni için Subfertil Hasta ve kontrol grupları arasındaki farklılığın istatistiksel olarak önemli olup olmadığı t testi ile analiz edilmiştir.

Tablo 4.4: t testi sonuçları(Oligoastenoteratozoospermi)

	t	sd	p
Volum	3,247	19	0,004
Sperm_konsantrasyonu	-4,622	19	0,000
Toplam_sperm	-3,514	19	0,002
Prgresif_hareketlilik	-5,893	19	0,000
Kruger_morfolojisi	-4,816	19	0,000
ÜA	-1,419	19	0,172
Zn	-1,851	19	0,080
Ca	1,086	19	0,291
Mg	0,300	19	0,767
Chol	-0,337	19	0,740
Trig	-0,258	19	0,799
HDL	-0,508	19	0,618
LDL	0,527	18	0,605
AFP	0,459	19	0,652
NLR	1,735	19	0,099
MER	-0,351	19	0,730
PLR	0,883	19	0,388
FSH	1,647	19	0,116
LH	1,307	19	0,207
TESTOTERON	-0,992	19	0,334

ÖSTRADİOL	0,858	14	0,405
PROLAKTİN	-2,763	19	0,012

sd: Serbestlik derecesi, p: Önemlilik

Tablo 4.5 ve 4.6 değerlendirildiğinde, Teratoastenozoospermi ile ilgili olarak t testi sonucunda Subfertil Hasta ve kontrol grupları arasında Progresif hareketlilik, Kruger morfolojisi ve PROLAKTİN değerlerinin farklılığı istatistik olarak önemli saptanmıştır ($p<0,001$, $p<0,01$ ve $p<0,05$). Ancak Subfertil Hasta ve kontrol grupları arasındaki diğer değişken değerlerinin farklılığı istatistiksel olarak önemsiz bulunmuştur.

Tablo 4.5: Teratoastenozoospermi grubuna ait tanıtıcı istatistikler

Grup		N	$\underline{X}$	s	$s_{\underline{x}}$
Volum	Subfertil Hasta	10	2,320	1,197	0,379
	Kontrol grubu	10	2,220	0,600	0,190
Sperm_konsantrasyonu	Subfertil Hasta	10	63,400	42,906	13,568
	Kontrol grubu	10	88,000	58,927	18,634
Toplam_sperm	Subfertil Hasta	10	137,500	127,975	40,469
	Kontrol grubu	10	196,400	166,417	52,626
Prgresif_hareketlilik	Subfertil Hasta	10	29,500	12,168	3,848
	Kontrol grubu	10	55,800	12,318	3,895
Kruger_morfolojisi	Subfertil Hasta	10	1,500	0,850	0,269
	Kontrol grubu	10	4,000	2,055	0,650
ÜA	Subfertil Hasta	10	6,040	1,628	0,515
	Kontrol grubu	10	6,310	0,882	0,279
Zn	Subfertil Hasta	10	83,000	9,201	2,910
	Kontrol grubu	10	87,000	9,333	2,951
Ca	Subfertil Hasta	10	9,530	0,343	0,109
	Kontrol grubu	10	9,608	0,370	0,117
Mg	Subfertil Hasta	10	1,966	0,146	0,046
	Kontrol grubu	10	1,953	0,096	0,030

Chol	Subfertil Hasta	10	195,400	28,760	9,095
	Kontrol grubu	10	198,500	32,164	10,171
Trig	Subfertil Hasta	10	135,800	70,900	22,421
	Kontrol grubu	10	142,400	101,915	32,228
HDL	Subfertil Hasta	10	45,200	8,561	2,707
	Kontrol grubu	10	48,500	8,885	2,810
LDL	Subfertil Hasta	10	123,000	25,171	7,960
	Kontrol grubu	10	117,600	25,163	7,957
AFP	Subfertil Hasta	10	3,350	2,567	0,812
	Kontrol grubu	10	2,810	2,278	0,720
NLR	Subfertil Hasta	10	2,206	1,728	0,546
	Kontrol grubu	10	1,468	0,693	0,219
MER	Subfertil Hasta	10	3,443	2,030	0,642
	Kontrol grubu	10	2,933	1,811	0,573
PLR	Subfertil Hasta	10	102,250	43,757	13,837
	Kontrol grubu	10	91,870	18,707	5,916
FSH	Subfertil Hasta	10	5,235	3,029	0,958
	Kontrol grubu	10	3,789	1,330	0,421
LH	Subfertil Hasta	10	4,074	1,580	0,500
	Kontrol grubu	10	3,946	1,428	0,451
TESTOTERON	Subfertil Hasta	10	428,900	137,617	43,518
	Kontrol grubu	10	633,374	753,293	238,212
ÖSTRADİOL	Subfertil Hasta	10	27,170	8,332	2,635
	Kontrol grubu	8	23,038	7,247	2,562
PROLAKTİN	Subfertil Hasta	10	8,703	4,615	1,460
	Kontrol grubu	10	13,871	4,812	1,522

sd: Serbestlik derecesi, p: Önemlilik

Tablo 4.6: t testi sonuçları (Teratoastenozoospermi)

Değişken	t	sd	p
Volum	0,236	18	0,816
Sperm_konsantrasyonu	-1,067	18	0,300
Toplam_sperm	-0,887	18	0,387
Prgresif_hareketlilik	-4,803	18	0,000
Kruger_morfolojisi	-3,555	18	0,002
ÜA	-0,461	18	0,650
Zn	-0,965	18	0,347
Ca	-0,489	18	0,631
Mg	0,235	18	0,817
Chol	-0,227	18	0,823

Trig	-0,168	18	0,868
HDL	-0,846	18	0,409
LDL	0,480	18	0,637
AFP	0,498	18	0,625
NLR	1,254	18	0,226
MER	0,593	18	0,561
PLR	0,690	18	0,499
FSH	1,382	18	0,184
LH	0,190	18	0,851
TESTOTERON	-0,844	18	0,410
ÖSTRADİOL	1,106	16	0,285
PROLAKTİN	-2,451	18	0,025

Tablo 4.7 ve 4.8 değerlendirildiğinde, Teratozoospermi ile ilgili olarak t testi sonucunda Subfertil Hasta ve kontrol grupları arasında Kruger morfolojisi ve PROLAKTİN değerleri istatistik olarak önemli derecede farklı olduğu tespit edilmiştir ($p<0,01$). Ancak Subfertil Hasta ve kontrol grupları arasındaki diğer değişken değerlerinin farklılığı istatistiksel olarak önemsizdir.

Tablo 4.7: Teratozoospermi gubuna ait tanıtıcı istatistikler

Grup		N	$\underline{X}$	s	$s_{\underline{x}}$
Volum	Subfertil Hasta	14	3,136	1,967	0,526
	Kontrol grubu	10	2,220	0,600	0,190
Sperm_konsantrasyonu	Subfertil Hasta	14	69,214	59,670	15,947
	Kontrol grubu	10	88,000	58,927	18,634
Toplam_sperm	Subfertil Hasta	14	183,071	108,799	29,078
	Kontrol grubu	10	196,400	166,417	52,626
Prgresif_hareketlilik	Subfertil Hasta	14	55,786	14,143	3,780
	Kontrol grubu	10	55,800	12,318	3,895
Kruger_morfolojisi	Subfertil Hasta	14	2,143	0,864	0,231
	Kontrol grubu	10	4,000	2,055	0,650
ÜA	Subfertil Hasta	14	5,193	2,024	0,541

	Kontrol grubu	10	6,310	0,882	0,279
Zn	Subfertil Hasta	14	81,357	8,741	2,336
	Kontrol grubu	10	87,000	9,333	2,951
Ca	Subfertil Hasta	14	9,626	0,397	0,106
	Kontrol grubu	10	9,608	0,370	0,117
Mg	Subfertil Hasta	14	2,005	0,104	0,028
	Kontrol grubu	10	1,953	0,096	0,030
Chol	Subfertil Hasta	14	172,571	57,762	15,437
	Kontrol grubu	10	198,500	32,164	10,171
Trig	Subfertil Hasta	14	136,714	89,762	23,990
	Kontrol grubu	10	142,400	101,915	32,228
HDL	Subfertil Hasta	14	45,071	8,553	2,286
	Kontrol grubu	10	48,500	8,885	2,810
LDL	Subfertil Hasta	14	111,429	36,181	9,670
	Kontrol grubu	10	117,600	25,163	7,957
AFP	Subfertil Hasta	14	2,214	1,208	0,323
	Kontrol grubu	10	2,810	2,278	0,720
NLR	Subfertil Hasta	14	2,904	2,377	0,635
	Kontrol grubu	10	1,468	0,693	0,219
MER	Subfertil Hasta	14	3,909	2,603	0,696
	Kontrol grubu	10	2,933	1,811	0,573
PLR	Subfertil Hasta	14	120,385	72,900	19,483
	Kontrol grubu	10	91,870	18,707	5,916
FSH	Subfertil Hasta	14	5,274	3,819	1,021
	Kontrol grubu	10	3,789	1,330	0,421

LH	Subfertil Hasta	14	3,769	1,369	0,366
	Kontrol grubu	10	3,946	1,428	0,451
TESTOTERON	Subfertil Hasta	14	389,729	167,751	44,833
	Kontrol grubu	10	633,374	753,293	238,212
ÖSTRADİOL	Subfertil Hasta	12	25,167	7,322	2,114
	Kontrol grubu	8	23,038	7,247	2,562
PROLAKTİN	Subfertil Hasta	14	8,099	4,167	1,114
	Kontrol grubu	10	13,871	4,812	1,522

sd: Serbestlik derecesi, p: Önemlilik

Tablo 4.8: t testi sonuçları (Teratozoospermi)

	t	df	p
Volum	1,418	22	0,170
Sperm_konsantrasyonu	-0,764	22	0,453
Toplam_sperm	-0,238	22	0,814
Prgresif_hareketlilik	-0,003	22	0,998
Kruger_morfolojisi	-3,046	22	0,006
ÜA	-1,630	22	0,117
Zn	-1,516	22	0,144
Ca	0,115	22	0,909
Mg	1,243	22	0,227
Chol	-1,280	22	0,214
Trig	-0,145	22	0,886
HDL	-0,953	22	0,351
LDL	-0,464	22	0,647
AFP	-0,833	22	0,414
NLR	1,844	22	0,079
MER	1,020	22	0,319
PLR	1,202	22	0,242
FSH	1,173	22	0,253

LH	-0,306	22	0,762
TESTOTERON	-1,180	22	0,251
ÖSTRADİOL	0,640	18	0,530
PROLAKTİN	-3,139	22	0,005

sd: Serbestlik derecesi, p: Önemlilik

5. TARTIŞMA VE SONUÇ

Subfertil bireylerde esas olarak spermatozoa sayısında azalma ile beraber sperm kalitesinde bir düşüş söz konusudur. Bu duruma sebep olan, testis ya da genital sistem enfeksiyonları, sistemik hastalıklar, yaşam tarzı, ilaçlar, hormon dengesizlikleri, semende bulunan reaktif oksijen türlerinin yüksek konsantrasyonda olması gibi etmenler hücreye zarar verdiği için sperm kalitesini etkileyebilmektedirler. Aynı zamanda sperm oluşumunda ve fonksiyonunda rol oynayan ÜA, Zn, Ca, Mg, TG, Chol, HDL, LDL AFP, moleküllerinin serum konsantrasyonlarının önemi de çalışılan konular arasındadır.

Çalışmamızda, spermatogenez için önemli olduğu düşünülen serumdaki ÜA, Zn, Ca, Mg, TG, Chol, HDL, LDL AFP molekülleri ile hemogram inflamasyon parametrelerine (NLR, PLR, MER) ve FSH, LH, Testosteron, Östradıol, Prolaktin hormonlarına bakılarak bu etkenler ile semen parametreleri arasındaki ilişkinin incelenmesi, buna bağlı olarak da erkek infertilitesi ile ilişkili olabilecek heterojen

nedenler ve bunların biyobelirteç olarak değerlendirilip değerlendirelemeyeceğinin araştırılması amaçlanmıştır.

Ürik asit sperm hareketliliğini, canlılığını ve morfolojisini korumaya ve geliştirmeye katkıda bulunurken sperm fonksiyonunu ve dölleme yeteneğini de korumaktadır. Bu katkı esas olarak nitratlayıcı ajanların etkisini nötralize ederek ve spermatozoadaki belirli biyoaktif enzimleri geliştirerek gerçekleştirir. Buna karşılık yüksek ürik asit düzeyleri spermatozoadaki hayati enzimlerin aktivitesini azaltarak en azından kısmen sperm fonksiyonunda olumsuz etkilere neden olabilir (Banihani, 2018). Serum ve semende bulunan üratın karşılaştırıldığı bir çalışmada (Ronquist vd., 1984), serum üratının semen üratına oranı yaklaşık bir olarak bulunmuştur. Guz vd. (2013) yapmış oldukları başka bir çalışmada normozoospermili denekler ile anormal semen parametrelerine sahip hastalar (oligoastenozoospermi, astenozoospermi, oligozoospermi ve kriptozoospermi) arasında hem seminal plazmada hem de kandaki ürik asit seviyelerinde önemli bir fark görmemişlerdir. Bu çalışmalar aslında, semen ve kandaki ürik asitin eşit öneme sahip olduğunu göstermektedir.

Çeşitli araştırmalarda farklı infertil erkek gruplarında ürik asit seviyeleri araştırılmış olup; normal erkeklerde ortalama ürik asit konsantrasyonlarının azoospermili ve oligospermili erkeklere göre daha yüksek olduğu bulunmuştur (Srivastava, 1984).

Serum ÜA düzeylerinin erkek infertilitesi olan hastalarda semen parametreleri üzerine etkisini araştıran bir çalışmada, hiperürisemili grupla kontrol grubu karşılaştırılmış olup; hiperürisemi grubunda semen miktarı ve toplam sperm sayısının anlamlı olarak azaldığı ($p<0,05$), LH düzeyinin arttığı, testosteron düzeyinin azaldığı gözlenmiştir (Ma, 2022). Kan ÜA seviyesinin infertil erkeklerde semen kalitesinin risk belirleyicisi olabileceği düşünülmüştür.

Çinde 402 infertil erkeğin serum ÜA düzeylerine bakılarak yapılan başka bir çalışmada da semen hacminin kontrol grubuna göre hiperürisemili grupta önemli ölçüde düşük olduğu ($p < 0,05$), aynı şekilde toplam sperm sayısının da anlamlı bir şekilde kontrol grubuna göre düşük olduğu ortaya konulmuştur (Rui-yu Han, 2018). Motilite, sayı, morfoloji ve DNA hasarı gibi ana semen parametreleri seminal ürik

asitten önemli ölçüde etkilenmektedir. Yapılan çeşitli araştırmalarda genel olarak infertil erkeklerde seminal plazmadaki ürik asit seviyelerinin fertil erkeklere göre daha düşük olduğu gözlenmiştir (Srivastava, 1984; Xu, 2004). Aynı zamanda infertil hastaların seminal sıvısındaki düşük ürat konsantrasyonlarının, sperm bütünlüğü açısından tehlikeli olabilecek anti-oksidatif korumanın azalma göstergesi olabileceği ifade edilmiştir (Thiele, 1995). Çalışmamızda kontrol grubu ile karşılaştırılan subfertil gruplar arasında ürik asit konsantrasyonu ve semen parametleri arasında anlamlı bir ilişki bulunamamıştır.

Subfertil ve fertil erkekler üzerinde Wong vd. (2001)'in yaptıkları çalışmada kandaki çinko konsantrasyonu ile sperm morfolojisi, motilitesi ve konsantrasyonu arasında anlamlı bir ilişki olmadığı bulunmuştur.

Kurşun sanayisinde çalışan erkekler ile normal popülasyondaki erkeklerin karşılaştırıldığı bir çalışmada, serum çinko düzeyi ile total ve canlı sperm sayısında pozitif korelasyon gözlenirken, morfolojik olarak anormal olan sperm sayısının azalması arasında da negatif korelasyon olduğu görülmüştür (Telisman vd. 2000).

Okinyole vd. (2011) tarafından yapılan bir diğer çalışmada, ortalama serum çinko konsantarasyonu oligozoospermik erkeklerde azospermik erkeklere ve kontrol grubuna kıyasla önemli ölçüde ($p < 0,01$) daha yüksek bulunmuş; serumdaki çinko düzeyleri sperm sayıları arasında anlamlı ($p <0,01$) ters korelasyon gözlenmiştir. Bu çalışmada serum çinko düzeylerinin oligozoospermik grupta normal gruba ve azospermik gruba göre yüksek olması yoruma açık bir konudur.

Hartoma vd., (1977), çinko eksikliğinin steroidogenezisi baskıladığını göstermişlerdir. Bunun yanısıra steroid reseptörleri ve androjen bağlayan proteinler üzerinde de etkisi olduğu gösterilmiştir (Abbasi, 1980; Taneja, 1986). Çinko, testosteronun 5-alfa dihidrotestosterona dönüşmesini sağlayan 5-Alfa reduktaz aktivitesinde rol almaktadır. Bu nedenle serum çinko seviyesinin düşüklüğünden hem testosteron metabolizması hem de seminal plazmadaki çinko düzeyi etkilenmektedir (Stankovic, 1976).

Bizim çalışmamızda subfertil gruplar ile kontrol gruplarının çinko düzeyleri arasında anlamlı bir ilişki bulunmamıştır

Hücre fizyolojisinde çok önemli role sahip olan kalsiyum ve magnezyum birçok fizyolojik sürecin düzenleyicisi olarak görev yapmaktadır. Akrozom reaksiyonun tetikleyicisi olan kalsiyum iyonu (Ca^{2+}) sperm olgunlaşması aşamasına bağlı olarak sperm motilitesinde yer almaktadır. Semende yüksek oranda bulunan magnezyum da enerji metabolizması ve nükleik asit sentezini içeren 300'den fazla enzimatik reaksiyonda kofaktör olarak rol oynar ve spermatogenezde özellikle sperm motilitesinde etkin bir görev alır. Bu elementlerin fertil ve subfertil erkeklerin kan ve seminal plazmalarındaki konsantrasyonları ölçülerek semen parametreleri ile ilişkisinin incelendiği bir çalışmada kan ve seminal plazmada kalsiyum ve magnezyum konsantrasyonları subfertil ve fertil gruplar arasında farklı bulunmamıştır (Wong vd. 2001). Sperm konsantrasyonu, motilite ve normal morfoloji subfertil erkeklerde fertil erkeklere göre anlamlı derecede ($p < 0,05$) daha düşük bulunmuştur. Her iki elementin de de her ne kadar spermatogenezde önemli rol oynadıkları düşünülse de semende bulunan miktarlarının sperm parametreleri üzerine etkilerini gösteren çalışmalar mevcutken, kanda bulunan miktarlarının sperm parametreleriyle doğrudan ilişkisini gösteren bir çalışma görülmemiştir. Bizim çalışmamızda da subfertil gruplar ile kontrol grubu arasında hem kalsiyum ve magnezyum değerleri arasında hem de semen parametreleri arasında anlamlı bir ilişki bulunamamıştır.

Açıklanamayan AFP yüksekliğinin oligozoospermi ve azospermi ile bağımsız olarak ilişkili bulunduğu ifade edilmiştir (Corsini, 2022). 1803 beyaz Avrupalı ve primer infertil erkeğin klinik ve laboratuvar verilerini analiz ederek yaptıkları retrospektif çalışmada, açıklanamayan yüksek AFP seviyelerinin, aradaki bağlantı tam olarak açıklanamamış olsa da bozulmuş spermatogenez ve zayıf testis fonksiyonuna işaret ettiğini; daha önce ilişkili hastalık öyküsü olmayan vakaların nerdeyse %2 'sinden sorumlu olduğunu belirtmişlerdir (Corsini, 2022). Oligozoospermi ve azospermi ile serumdaki AFP arasındaki bağlantıyı açıklayabilecek patofizyolojik yollar net bir şekilde açıklanamamaktadır. Ayrıca AFP' nin fizyolojik olarak işlevi hala net

değildir (Abalev, 1999; Chen, 1997). AFP‘nin hücre döngüsünün G1 ve S fazları sırasında üretildiği göz önüne alındığında hücre çoğalmasında rol alabileceği düşünülebilir (Gabant, 2002).

AFP ‘nin testislerde üretildiği ve daha sonra kana salındığı bu özelliği nedeniyle de spermatogenezde düzenleyici olarak görev alabileceğini düşündürmektedir. AFP pozitif hücreler seminifer tübüllerde tanımlanmış ve genellikle artan testis sıcaklığı gibi belirli koşullar altında spermatositlerde AFP ekspresyonunda artış ve bu artışın spermiyogenez üzerinde duraklamaya sebep olduğu gözlenmiştir. Normalde kan testis bariyeri nedeniyle testisler dışında üretilen AFP‘nin spermatosite gitmesi engellenir. Bununla birlikte AFP’nin lokal sentezinin varlığı spermatositin hücre döngüsü üzerinde otokrin/parakrin etkiye etkiye sahip olup spermatogenezi bozabileceğini düşündürmektedir (Yazama, 2011; Mruk, 2015)

Yüksek AFP serum seviyeleri ile spermatogenez bozulması arasındaki bağlantı tam olarak aydınlatılabilmiş değildir. Yüksek AFP seviyeleri vakalarının prevalansının gerçekten karşılaştırabilmesi için normal fertil erkeklerden oluşan kontrol grubuna sahip daha çok çalışmaya ihtiyaç vardır. Bizim çalışmamızda da fertil ve subfertil gruplar arasında AFP değerleri ile semen parametreleri arasında anlamlı bir ilişki bulunamamıştır.

Lipidlerin insan fertilitesindeki potansiyel rolünün temel nedeni kolesterolün seks steroid hormonu sentezinin ana kaynağı olması, steroidogenez ve spermatogenezde belirleyici rol oynaması nedeniyledir. Lipidler ve sperm üretimi arasındaki ilişki karmaşıktır, insanlarda spermdeki kolesterol miktarı ejakulatlar arasında bile değişmektedir. Sperm zarında bulunan kolesterol normal sperm morfolojisi ve fertilite potansiyeli ile doğrudan ilişkilidir ancak lipid profilleriyle semen parametreleri arasındaki ilişkiyi inceleyen çalışmalar sınırlıdır (Sugkraroek, 1991).

Schisterman vd. (2014)’ün çalışmasında iki lipid parametresinin (trigilseridler ve serbest kolesterol) sperm morfolojisini etkilediği bildirilmiştir. Hagiuda vd. (2014)’ün çalışmasında ise hipertrigliseridemi ve normal trigliseridli hastaların sperm morfolojisinin önemli ölçüde farklı olduğu belirtilmiştir.

Liu vd. (2017) yapmış oldukları çalışmada ise tüm serum lipid profillerinin sperm morfolojisini etkilediği, trigliserdiler ile düşük yoğunluklu lipoprotein gibi artan kolesterolün sperm motilitesi ile pozitif korelasyon gösterdiğini bildirmişlerdir.

Osadchuk ve arkadaşlarının 2020 yılında yaptıkları bir çalışmada ve Jin Chun ve arkadaşlarının 2016 yılında yaptıkları çalışmada, serum lipidleri ile semen parametreleri arasında önemli bir ilişkinin olmadığı bildirilmiştir (Jın-Chun vd., 2016; Osadchuk vd., 2020). Bizim çalışmamızda lipid parametreleri ile semen parametreleri arasında anlamlı bir ilişki bulunamamıştır.

İnflamatuar hastalıklar erkek infertilitesinde vakaların neredeyse %15'ini oluşturmaktadır (Haidly, 2008). İnflamatuar yanıtı düzenleyen başlıca yapılar lökositler ve nötrofillerdir. Seminal sıvıdaki nötrofiller birçok oksijen radikalinin ortaya çıkmasına neden olur, bu sebeple de spermatozoaya geri döndürülemez hasar verir (Agarwal 2002; Azenabor, 2015). Yaygın klinik uygulamada inflamasyonu belirlemek için kullanılan basit ve uygun fiyatlı NLR, PLR, MER belirteçlerinin sperm kalitesini tahmin etmekte biyobelirteç olarak kullanılıp kullanılmayacağına dair çeşitli çalışmalar yapılmıştır (Aykan, 2017; Öztekin, 2019).

106 infertil erkek hastanın seminal parametreleri ile inflamasyon parametreleri olan NLR ve PLR arasındaki ilişkileri gösteren çalışmada, normozoospermik grup ile anormal semen parametrelerine sahip grup arasında NLR ve PLR açısından anlamlı bir fark bulunamamıştır (Aykan vd., 2017).

Öztekin ve arkadaşlarının NLR, PLR oranları ile seminal parametreler arasındaki ilişkiyi gösteren 2019 yılındaki 80 normozoospermi 80 anormal semen parametreli erkek ile yaptıkları çalışmada gruplar arasında semen parametrelerinde ve NLR, PLR oranlarında istatistiksel olarak anlamlı bir farklılık bulunmamıştır (Öztekin vd., 2019).

Yılmaz ve arkadaşlarının 230 hastada semen parametreleri ile tam kan sayımı ve hormon düzeyleri arasındaki ilişkiye baktığı çalışmada, hastalar total motil sperm sayısı, hemogram ve hormon düzeylerine göre gruplandırılmış, nötrofil, lenfosit,

trombosit sayısı, NLR ve PLR oranları açısından karşılaştırıldığında gruplar arasında istatistiksel olarak anlamlı fark bulunmamıştır. Bununla birlikte FSH ve LH düzeyleri total motil sperm sayısı > 20 milyon olan olgularda total motil sperm sayısı < 5 milyon olanlara göre daha düşük bulunmuştur. Hem FSH hem de LH düzeyleri sperm konsantrasyonu, motilite ve total motil sperm konsantrasyonları arasında anlamlı negatif korelasyon görülürken, prolaktin ile orta düzeyde negatif korelasyon bulunmuştur. Çalışma sonucunda NLR ve PLR oranlarının sperm kalitesi hakkında öngörücü belirteç olarak kullanılamayacağı belirtilmiştir (Yılmaz vd., 2024).

Bizim çalışmamızda sadece subfertil normozoospermik hasta grubu ile kontrol grubu arasında NLR ve prolaktin değerleri arasındaki farklılık istatistiki olarak anlamlı bulunmuştur ($p< 0,01$ ve $p< 0,05$).

Gonadotropinlerin spermatogenez ve sperm olgunlaşmasında önemli bir role sahip olduğu bilinmektedir (Weinbauer, 1995). Kan dolaşımındaki seks hormonlarının düzeyleri ile sperm parametreleri arasında güçlü bir ilişki mevcuttur (Subhan, 1995).

Bazı çalışmalarda serum FSH ve LH ile sperm sayısı, motilite ve morfoloji arasında negatif bir korelasyon bulunmuştur (Kumanov, 2006). Bazı çalışmalarda ise ise testosteron seviyesi ile motilite arasında pozitif bir korelasyon olduğunu bildirilmiştir (Meeker, 2007)

2020 yılında subfertil çiftlerde 338 erkek arasında serumdaki çeşitli seks hormonlarının sperm kalitesi ile ilgisinin değerlendirildiği çalışmada (Zhao vd., 2020), LH, FSH ve Total Testosteron seviyelerinin tümünün sperm motilitesi ile ters orantılı olduğu görülmüştür. FSH ve total testosteron seviyeleri ayarlandıktan sonra sadece LH ters orantılı olarak kalmıştır. Daha yüksek LH konsantrasyonları da daha düşük sperm motilitesi ile ilişkilendirilmiştir. Ayrıca LH ve FSH düzeylerinin her ikisi de normal sperm morfolojisi ile ters ilişki içinde bulunmuştur. Bu durum LH ‘ın sperm olgunlaşmasında merkezi bir rol oynayabileceğini düşündürmektedir (Zhao vd., 2020).

Prolaktin hormonu adenohipofizden salgılanan, kadınlarda süt üretimi, emzirme ve meme dokusunun gelişiminden sorumlu bir hormondur. Fazla salgılanması durumunda erkeklerde de kadınlardaki gibi hipogonadotropik hipogonadizme neden olur ancak prolaktin eksikliğinin belirgin klinik sonuçları bulunmamaktadır. Erkeklerde prolaktin hormonunun spermatogenez üzerindeki etkisini araştıran çok az çalışma vardır. Yapılan bir çalışmada infertilite kliniğine başvuran 92 erkekte hipoprolaktinomi görülme sıklığı %7,5 olarak saptanmış ve bu hastalarda yani hipoprolaktinomili (≤ 6ng/ml) erkeklerde oligozoospermi %50, astenozoospermi %75 oranında gözlenmiştir. Hiperprolaktinomi ise hipofiz tümörü, ilaç kullanımı, stres veya idiyopatik nedenlerden kaynaklanmaktadır, erektil disfonksiyon ve erkek infertilitesi ile ilişkilidir (Spaggari, 2023).

Çalışmamızda oluşturduğumuz subfertil Normozoospermili grup ile kontrol grubu arasında volüm, NLR ve Prolaktin değerleri arasındaki farklılığın istatistiksel olarak önemli olduğu saptanmıştır ($p<0,01$ve $p<0,05$).

Oligoastenoteratozoospermili subfertil grup ile kontrol grubu arasında volüm, sperm konsantrasyonu, toplam sperm sayısı, progresif hareketlilik, morfoloji ve prolaktin değerleri arasındaki farklılık istatistiksel olarak anlamlı bulunmuştur ($p<0,01$,$p< 0,01$, $p<0,05$).

Teratoastenozoospermili subfertil grup ile progresif hareketlilik, morfoloji ve prolaktin değerleri arasındaki farklılığın istatistiksel açıdan önemli olduğu görülmüştür ($p <0,01$, $p<0,01$, $p<0,05$).

Teratozoospermili subfertil grup ile kontrol grubu arasında morfoloji ve prolaktin değerleri arasındaki farklılık istatistiksel olarak anlamlı bulunmuştur ($p<0,01$).

Tüm gruplarda prolaktin hormonunun fertil grup ile anlamlı istatistiksel fark oluşturduğu görülmektedir. Çalışmamızda incelediğimiz diğer moleküllerin sperm parametrelerinin kalitesi hakkında öngörü oluşturabilmek adına biyobelirteç olarak kullanılıp kullanılamayacağına dair daha geniş kapsamlı çalışmalara ihtiyaç vardır.

6. KAYNAKLAR

Abbasi, A. A., Prasad, A. S., Rabbani, P. & DuMouchelle, E. (1980). İnsanda deneysel çinko eksikliği: testis fonksiyonu üzerindeki etkisi. *Laboratuvar ve Klinik Tıp Dergisi*, 96(3), 544-550.

Abelev, G. I., & Eraiser, T. L. (1999). Cellular aspects of alpha-fetoprotein reexpression in tumors. *In Seminars in Cancer Biology*, 9(2), 95-107.

Agarwal, A., & Saleh, R. A. (2002). Role of oxidants in male infertility: rationale, significance, and treatment. *Urologic Clinics*, 29(4), 817-827.

Akinloye, O., Abbiyesuku, F. M., Oguntibeju, O. O., Arowojolu, A. O. & Truter, E. J. (2011). İnfertil Nijeryalı erkeklerde kan ve seminal plazma çinko ve bakır konsantrasyonlarının spermogram ve hormonal değişiklikler üzerindeki etkisi. *Üreme Biyolojisi,* 11(2), 83-97.

Al-Hilli, A. S., Mhao, N. S., & Hadi, N. R. (2015). Clinical significance of assessment of spermatozoal creatine kinase (ck) enzyme activity as an ındicator of spermatozoal oxidative stress (os) on teratozoospermiac ın ınfertile patients after use

of simvastatin as antioxidant drug. *Research Journal of Pharmaceutical Biological and Chemical Sciences*, 6(4), 834-840.

Amann, R. P. (2008). The cycle of the seminiferous epithelium in humans: A need to revisit?. *Journal of Andrology*, 29(5), 469-487

Anawalt, B. D. (2013). Approach to male infertility and induction of spermatogenesis. *The Journal of Clinical Endocrinology & Metabolism*, 98(9), 3532-3542.

Aykan, S., Canat, L., Gönültaş, S., Atalay, H. A., & Altunrende, F. (2017). Are there relationships between seminal parameters and the neutrophil-to-lymphocyte ratio or the platelet-to-lymphocyte ratio?. *The World Journal of Men's Health*, 35(1), 51-56.

Azenabor, A., Ekun, A. O., & Akinloye, O. (2015). Impact of inflammation on male reproductive tract. *Journal of Reproduction & İnfertility*, 16(3), 123.

Banihani, S. A. (2018). Role of uric acid in semen. *Biomolecules*, 8(3), 65.

Bracke, A., Peeters, K., Punjabi, U., Hoogewijs, D., & Dewilde, S. (2018). A search for molecular mechanisms underlying male idiopathic infertility. Reproductive *Biomedicine Online*, 36(3), 327-339.

Chen, H., Egan, J. O., & Chiu, J. F. (1997). Regulation and activities of α-fetoprotein. *Critical Reviews in Eukaryotic Gene Expression*, 7(1-2), 11-41.

Ciccarelli, A., Guerra, E., De Rosa, M., Milone, F., Zarrilli, S., Lombardi, G., & Colao, A. (2005). PRL secreting adenomas in male patients. *Pituitary*, 8, 39-42.

Corsini, C., Fallara, G., Candela, L., Raffo, M., Pozzi, E., Belladelli, F., & Salonia, A. (2023). High serum alpha-fetoprotein levels in primary infertile men. *Andrology*, 11(1), 86-92.

Ehmcke, J., Hübner, K., Schöler, H. R., & Schlatt, S. (2005). Spermatogonia: origin, physiology and prospects for conservation and manipulation of the male germ line. *Reproduction, Fertility and Development*, 18(2), 7-12.

Elkis, Y., Bel, S., Rahimi, R., Lerer-Goldstein, T., Levin-Zaidman, S., Babushkin, T., & Nir, U. (2015). TMF/ARA160 governs the dynamic spatial orientation of the Golgi apparatus during sperm development. *PLoS One*, 10(12), e0145277.

Eşrefoğlu M. (2016). Erkek Genital Sistemi. Bölüm 9, İstanbul: Tıp Kitabevi.

Feng, R. X., Lu, J. C., Zhang, H. Y., & Lü, N. Q. (2015). A pilot comparative study of 26 biochemical markers in seminal plasma and serum in infertile men. *BioMed Research İnternational,* 2015.

Finkelstein, J. S., Lee, H., Burnett-Bowie, S. A. M., Pallais, J. C., Yu, E. W., Borges, L. F., & Leder, B. Z. (2013). Gonadal steroids and body composition, strength, and sexual function in men. *New England Journal of Medicine*, 369(11), 1011-1022.

Gabant, P., Forrester, L., Nichols, J., Van Reeth, T., De Mees, C., Pajack, B., & Szpirer, J. (2002). Alpha-fetoprotein, the major fetal serum protein, is not essential for embryonic development but is required for female fertility. *Proceedings of the National Academy of Sciences*, 99(20), 12865-12870.

Gartner P.L.H. L. (2016). Hücre Biyolojisi ve Histolojisi. İstanbul: 7. Baskı İstanbul Tıp Kitabevi.

Goldman, A. L., Bhasin, S., Wu, F. C., Krishna, M., Matsumoto, A. M., & Jasuja, R. (2017). A reappraisal of testosterone's binding in circulation: physiological and clinical implications. *Endocrine Reviews*, 38(4), 302-324.

Griswold, M. D. (2016). Spermatogenesis: the commitment to meiosis. *Physiological Reviews*, 96(1), 1-17.

Gulino, G., Stefanucci, M., Antonucci, M., Racioppi, M., Sacco, E., Pinto, F., & Bassi, P. F. (2014). Male infertility: Non- surgical therapy. *Urologia Journal*, 81(3), 148-153.

Guz, J., Gackowski, D., Foksinski, M., Rozalski, R., Zarakowska, E., Siomek, A., & Olinski, R. (2013). Fertil ve infertil erkeklerin meni ve kanındaki oksidatif stres/DNA hasarının karşılaştırılması. *PLoS Bir*, 8(7), e68490.

Hagiuda, J., Ishikawa, H., Furuuchi, T., Hanawa, Y., & Marumo, K. (2014). Dislipidemi ile semen kalitesi ve serum seks hormonu düzeyleri arasındaki ilişki: 167 Japon hastanın infertilite çalışması. *Androloj*i, 46(2), 131-135.

Haidl, G., Allam, J. P., & Schuppe, H. C. (2008). Chronic epididymitis: Impact on semen parameters and therapeutic options. *Andrologia*, 40(2), 92-96.

Han, R. Y., Ma, J., Cui, T., Wang, X. C., An, X. T., Zhang, Z. D., & Wang, S. S. (2018). Hyperuricemia reduces semen parameters in infertile men. Zhonghua nan ke xue= *National Journal of Androl*ogy, 24(12), 1069-1072.

Hartoma, T. R., Nahoul, K., & Netter, A. (1977). Zinc, plasma androgens and male sterility. *The Lancet*, 310(8048), 1125-1126.

İrez T. Kucur M. İşman F: Androloji Laboratuvarı El Kitabı (2007) Nobel Tıp Kitabevi. 1-123.

Johnson AD, Gomes WR (Editors) : The Testis, Vols 1-4. Academic Press 1970-1977.

Kierszenbaum, A. L., & Tres, L. L. (2004). The acrosome-acroplaxome-manchette complex and the shaping of the spermatid head. *Archives of Histology and Cytology*, 67(4), 271-284.

Kimura, M., Takagi, S., & Nakashima, S. (2018). Aurora A regulates the architecture of the Golgi apparatus. *Experimental Cell Research*, 367(1), 73-80.

Kumanov, P., Nandipati, K., Tomova, A., & Agarwal, A. (2006). Inhibin B is a better marker of spermatogenesis than other hormones in the evaluation of male factor infertility. *Fertility and Sterility*, 86(2), 332-338.

Küçükdurmaz, F., Doğan, N. T., Ölmez, C., Demir, B. T., Bilecan, E., & Resim, S. (2018). İnfertil erkeklerde seminal parametreler ile inflamasyon belirteçleri (Nötrofil-lenfosit, platelet-lenfosit ve monosit-eozinofil oranları) ve serum vitamin D düzeyleri arasında ilişki yoktur. *Androloji Bülteni*, 21(1), 1-5.

Lange. (2023, 30 August). General Human Anatomy https://med.libretexts.org/Bookshelves/Anatomy_and_Physiology/Human_Anatomy_(Lange_et_al.)/15%3A_Endocrine_System/15.07%3A_Gonadal_and_Placental_Hormones

Lehti, M. S., & Sironen, A. (2016). Formation and function of the manchette and flagellum during spermatogenesis. *Reproduction*, 151(4), R43-R54.

Liu, C. Y., Chou, Y. C., Lin, S. H., Wu, S. T., Cha, T. L., Chen, H. I., & Tsao, C. W. (2017). Serum lipid profiles are associated with semen quality. *Asian Journal of Andrology*, 19(6), 633-638.

Liu, D. Y., & Baker, H. W. G. (1992). Morphology of spermatozoa bound to the zona pellucida of human oocytes that failed to fertilize in vitro. *Reproduction*, 94(1), 71-84.

Lu, J. C., Jing, J., Yao, Q., Fan, K., Wang, G. H., Feng, R. X., & Yao, B. (2016). Relationship between lipids levels of serum and seminal plasma and semen parameters in 631 Chinese subfertile men. *PLoS One*, 11(1), e0146304.

Lu, V., Svensjö, O., & Axelsson, J. (2022). The association between serum estradiol levels and sperm DNA integrity. *Environmental and Molecular Mutagenesis*, 63(6), 268-274.

Ma, J., Han, R., Cui, T., Yang, C., & Wang, S. (2022). Effects of high serum uric acid levels on oxidative stress levels and semen parameters in male infertile patients. *Medicine*, 101(3), e28442.

Marieb, E. (2006), Modified from Essentials of Human Anatomy & Physiology Pearson / Benjamin Cummings, 1-606.

Matsumoto A.M., Bradley, D., & Anawalt B.D. Male reproductive physiology - Wolters Kluwer (2024). https://www.uptodate.com/contents/male-reproductive-physiology

Meeker, J. D., Godfrey-Bailey, L., & Hauser, R. (2007). Relationships between serum hormone levels and semen quality among men from an infertility clinic. *Journal of Andrology*, 28(3), 397-406.

Mirnamniha, M., Faroughi, F., Tahmasbpour, E., Ebrahimi, P., & Beigi Harchegani, A. (2019). An overview on role of some trace elements in human reproductive health, sperm function and fertilization process. *Reviews on Environmental Health*, 34(4), 339-348.

Mruk, D. D. & Cheng, C. Y. (2015). Memeli kan-testis bariyeri: biyolojisi ve düzenlenmesi. *Endokrin İnceleme*leri, 36(5), 564-591.

Mruk, D. D., & Cheng, C. Y. (2015). The mammalian blood-testis barrier: Its biology and regulation. *Endocrine Revi*ews, 36(5), 564-591.

Muciaccia, B., Boitani, C., Berloco, B. P., Nudo, F., Spadetta, G., Stefanini, M., & Vicini, E. (2013). Novel stage classification of human spermatogenesis based on acrosome development. *Biology of Reproduction*, 89(3), 60-61.

Mungfali. Search everything from everything. (2024, 25 Kasım). www. https://mungfali.com.

Osadchuk, L., Tipisova, E., Kleshchev, M., Gorenko, I., & Osadchuk, A. (2020). Study of semen quality, reproductive hormone levels, and lipid levels in men from Arkhangelsk, a city in North of European Russia. *American Journal of Men's Healt*h, 14(4), 1557988320939714.

Öztekin, Ü., Caniklioğlu, M., Sarı, S., Selmi, V., Gürel, A., Caniklioğlu, A., & Işıkay, L. (2019). Are there any relationships between abnormal seminal parameters and neutrophil-lymphocyte ratio, platelet-lymphocyte ratio, and red blood cell distribution-platelet ratio?. *Cureus*, 11(7), e5242.

Pakpahan, C., Rezano, A., Margiana, R., Amanda, B., Agustinus, A., & Darmadi, D. (2023). The association between lipid serum and semen parameters: a systematic review. *Reproductive Sciences*, 30(3), 761-771.

Physiology of the male reproductive system. (2024, 20 Ekim). https://www.pharmacy180.com/article/physiology-of-the-male-reproductive-system-3708.

Ronquist, G. & Niklasson, F. (1984). İnsan seminal plazmasındaki üridin, ksantin ve ürat içerikleri. *Androloji Arşivl*eri, 13(1), 63-70.

Ruwanpura, S. M., McLachlan, R. I., & Meachem, S. J. (2010). Hormonal regulation of male germ cell development. *The Journal of Endocrin*ology, 205(2), 117-131.

Sanada, S., & Yoshida, O. (1985). Zinc concentrations and total amount of zinc in seminal plasma of infertile men with special reference to prostatic secretory function. Hinyokika kiyo. *Acta Urologica Japonica*, 31(11), 1971-1987.

Schisterman, E. F., Mumford, S. L., Chen, Z., Browne, R. W., Boyd Barr, D., Kim, S., & Buck Louis, G. M. (2014). Lipid concentrations and semen quality: The LIFE study. *Andrology*, 2(3), 408-415.

Schulster, M., Bernie, A. M., & Ramasamy, R. (2016). The role of estradiol in male reproductive function. *Asian Journal of Andrology*, 18(3), 435.

Song, N., Liu, J., An, S., Nishino, T., Hishikawa, Y., & Koji, T. (2011). Immunohistochemical analysis of histone H3 modifications in germ cells during mouse spermatogenesis. *Acta Histochemica et Cytochemica*, 44(4), 183-190.

Spaggiari, G., Costantino, F., Granata, A. R., Tagliavini, S., Canu, G., Varani, M., & Santi, D. (2023). Prolactin and spermatogenesis: new lights on the interplay between prolactin and sperm parameters. *Endocrine*, 81(2), 330-339.

Sperm morfoloji değerlendirmesi. (2024, 25 Kasım). https://slideplayer.biz.tr/Sperm morfoloji değerlendirmesi.

Srivastava, A., Chopra, S. K., & Dasgupta, P. R. (1984). Biochemical analysis of human seminal plasma ıı. protein, non-protein nitrogen, urea, uric acid and creatine. *Andrologia*, 16(3), 265-268.

Subhan, F., Tahir, F., Ahmad, R., & Khan, Z. D. (1995). Oligospermia and its relation with hormonal profile. JPMA. *The Journal of the Pakistan Medical Association*, 45(9), 246-247.

Sugkraroek, P., Kates, M., Leader, A., & Tanphaichitr, N. (1991). Levels of cholesterol and phospholipids in freshly ejaculated sperm and percoll-gradient-

pelletted sperm from fertile and unexplained infertile men. *Fertility and Ster*ility, 55(4), 820-827.

Taneja, S. K., Kang, H., & Chopra, P. (1986). Effect of testosterone propionate on cytochemical profile of epididymis of zinc-deficient rats. *Indian J Exp Biol*, 24(11), 676-678.

Tapiero, H., & Tew, K. D. (2003). Trace elements in human physiology and pathology: zinc and metallothioneins. *Biomedicine & Pharmacotherapy*, 57(9), 399-411.

Telisman, S., Cvitković, P., Jurasović, J., Pizent, A., Gavella, M., & Rocić, B. (2000). Semen quality and reproductive endocrine function in relation to biomarkers of lead, cadmium, zinc, and copper in men. *Environmental Health Perspec*tives, 108(1), 45-53.

The reproductive system. (2024, 30 Aralık). Principles of Anatomy and Physiology. Chapter 28, 14 th Edition. 2014 John Wiley & Sons, Inc. https://slideplayer.com/slide/8974571.

Thiele, J. J., Freisleben, H. J., Fuchs, J., & Ochsendorf, F. R. (1995). Ascorbic acid and urate in human seminal plasma: determination and interrelationships with chemiluminescence in washed semen. *Human Reproduction*, 10(1), 110-115.

Trainer T.D. (1987). Histology of the normal testis. *Am J Surg Pathol*, 11, 197.

Üroloji. (2024, 09 Mart). Op. Dr. Kemal Bulut. www.drkemalbulut.com.

Weinbauer, G. F., & Nieschlag, E. (1995). Gonadotrophin control of testicular germ cell development. Tissue Renin-Angiotensin Systems: *Current Concepts of Local Regulators in Reproductive and Endocrine Organs*, 55-65.

Wong, W. Y., Flik, G., Groenen, P. M., Swinkels, D. W., Thomas, C. M., Copius-Peereboom, J. H., & Steegers-Theunissen, R. P. (2001). The impact of calcium, magnesium, zinc, and copper in blood and seminal plasma on semen parameters in men. *Reproductive Toxicology*, 15(2), 131-136.

Woodford-Leeper, S.K., Adkinson, L.R. (2018). Lippincott görsel anlatımlı çalışma kitapları: İnsan Sistemleri, Üreme Sistemi. S. Solakoğlu (Ed) (2018) Nobel Tıp Kitabevi

Yazama, F., & Tai, A. (2011). Unexpected role of α-fetoprotein in spermatogenesis. *PLoS one*, 6(5), e19387.

Yılmaz N. (2021). Ürogenital Sistem Nobel Tıp Kitabevi. Bölüm 16.

Yilmaz, M. B., Iscan, R. G., & Celik, Z. (2024). Relationship between inflammatory markers, hormonal profiles, and sperm parameters. *Northern Clinics of İstanbul*, 11(4), 309.

Yoshinaga, K., & Toshimori, K. (2003). Organization and modifications of sperm acrosomal molecules during spermatogenesis and epididymal maturation. *Microscopy Research and Technique*, 61(1), 39-45.

Zhao, W., Jing, J., Shao, Y., Zeng, R., Wang, C., Yao, B., & Hang, D. (2020). Circulating sex hormone levels in relation to male sperm quality. *BMC Urology*, 20, 1-7.

Zhou, Q., Wang, M., Yuan, Y., Wang, X., Fu, R., Wan, H., & Zhou, Q. (2016). Complete meiosis from embryonic stem cell-derived germ cells in vitro. *Cell Stem Cell*, 18(3), 330-333.